

# O eco-Doppler colorido na avaliação das varizes recidivadas

*Color-flow duplex scanning in the assessment of recurrent varicose veins*

Graciliano José França<sup>1</sup>, Jorge Rufino Ribas Timi<sup>2</sup>, Enrique Antônio Vidal<sup>3</sup>,  
Aguinaldo de Oliveira<sup>4</sup>, Fábio Secchi<sup>5</sup>, Marcio Miyamoto<sup>6</sup>

## Resumo

**Objetivo:** O objetivo do presente trabalho é avaliar a prevalência de refluxo no coto da veia safena magna em pacientes com recidiva de varizes pós-safenectomia, de forma isolada e associada a outras causas de recidiva.

**Método:** Durante 3 anos, foram avaliados prospectivamente, com o eco-Doppler colorido, 469 pacientes com varizes recidivadas previamente submetidos à cirurgia de varizes com safenectomia. A maioria dos pacientes era do sexo feminino (424 mulheres e 45 homens), com média de idade de 53,5 anos (25 a 82 anos). Foram analisados, ao todo, 683 membros inferiores. Em cada membro, foram avaliados os cotos da veia safena magna, bem como todos os possíveis pontos de refluxo do sistema superficial, profundo e veias perforantes que pudessem estar relacionados à recidiva, de forma isolada ou associada.

**Resultados:** O coto da veia safena magna com refluxo foi identificado em 188 dos 683 membros estudados (27,54%), sendo, na maioria das vezes, associado a outras causas de recidiva. Outros pontos de refluxo observados e que se apresentaram incompetentes foram, no sistema venoso superficial: veia safena acessória medial (2,78%), veia safena magna residual na coxa (4,68%), veia safena acessória lateral (7,32%), veia safena magna residual na perna (8,78%) e veia safena parva (33,52%). No sistema venoso profundo, 14,20% dos membros apresentaram algum grau de refluxo. O eco-Doppler também evidenciou veias perforantes incompetentes em coxa em 26,35% e, em perna, em 61,05% dos casos. Na maioria dos membros avaliados, a recidiva foi determinada por um (33,39%) ou dois (40,4%) sítios de refluxo.

**Conclusão:** A prevalência de refluxo no coto da veia safena magna em pacientes com recidiva de varizes pós-safenectomia é de 27,54% nesta amostra. Na maioria das vezes, o refluxo no coto da veia safena magna está associado a outras causas de recidiva.

**Palavras-chave:** veia safena, varizes, ultra-sonografia Doppler.

## Abstract

**Objective:** The aim of the present study is to use color-flow duplex scanning to determine the prevalence of reflux in the greater saphenous vein stump in patients with recurrent varicose veins after saphenous vein stripping. All other possible causes of recurrence were also evaluated.

**Method:** Over a 3-year period, 469 patients with recurrent varicose veins were prospectively assessed. The cohort had 45 men and 424 women, with a mean age of 53.5 years, ranging from 25 to 82 years. Altogether, 683 lower limbs were assessed. In each limb, all sites of reflux in the superficial, deep and perforator systems that could account for varicose vein recurrence were evaluated.

**Results:** Reflux in the greater saphenous vein stump was identified in 188 out of the 683 limbs (27.54%) of the cases. In the majority of the cases (24.75%), reflux in the greater saphenous vein stump was associated with other causes of recurrence, such as residual greater saphenous vein in the thigh (4.68%); residual greater saphenous vein in the leg (8.78%); short saphenous vein (33.52%); deep venous system (14.2%); thigh perforators (26.35%); leg perforators (61.05%); lateral accessory saphenous vein (7.32%); medial accessory saphenous vein (2.78%). In most cases, recurrence was caused by one (33.39%) or two (40.4%) sites of reflux.

**Conclusion:** The present study allows the following conclusions: the prevalence of reflux in the greater saphenous vein stump is 27.54%; in most cases, reflux in the greater saphenous vein stump is associated with other causes of recurrence.

**Key words:** saphenous vein, varicose vein, duplex scanning.

1. Mestre. Ecografista vascular, Clínica Ecodoppler Colorido e Hospital das Clínicas, Universidade Federal do Paraná (UFPR), Curitiba, PR.

2. Doutor. Professor adjunto de Cirurgia Vascular, UFPR. Cirurgião vascular, Serviço de Cirurgia Vascular Prof. Dr. Elias Abrão, Curitiba, PR.

3. Ecografista vascular, Clínica Ecodoppler Colorido, Curitiba, PR.

4. Mestre. Ecografista vascular, Clínica Ecodoppler Colorido, Curitiba, PR.

5. Mestre. Cirurgião vascular.

6. Cirurgião vascular e endovascular, Serviço de Cirurgia Vascular Prof. Dr. Elias Abrão, Hospital Universitário Cajuru, Pontifícia Universidade Católica do Paraná (PUCPR), Curitiba, PR.

Trabalho realizado na Clínica Ecodoppler Colorido, em Curitiba, PR.

Artigo submetido em 23.02.05, aceito em 02.05.05.

As varizes dos membros inferiores são um problema comum, que pode afetar até 50% da população adulta<sup>1</sup>. O tratamento cirúrgico das varizes não evita completamente o desenvolvimento de novas varizes, e, como consequência, a recidiva é freqüente. A taxa de recidiva pode atingir 50% em 5 anos do pós-operatório<sup>2-5</sup>. Cerca de 20% das operações de varizes dos membros inferiores são devido a varizes recidivadas<sup>6</sup>.

A definição clínica de varizes recidivadas é o desenvolvimento de novas varizes dos membros inferiores após erradicação primária<sup>5</sup>. Antigamente, a ligadura inadequada da veia safena magna ao nível de croça era a causa mais freqüente da recidiva<sup>7</sup>. Essa situação permanece nos dias atuais, apesar do progresso significativo no tratamento e avaliação pré-operatórios das varizes dos membros inferiores<sup>8</sup>.

A etapa mais importante para o correto planejamento da cirurgia das varizes recidivadas é estabelecer a sua principal causa<sup>9</sup>. Historicamente, os achados intra-operatórios durante a reoperação e a flebografia pré-operatória foram utilizados para localizar os sítios de insuficiência venosa possivelmente relacionados à recidiva<sup>7,10</sup>.

Mais recentemente, o eco-Doppler colorido tem sido usado para identificar os sítios de incompetência valvular<sup>11</sup>. A avaliação da croça da veia safena magna pelo eco-Doppler colorido pode fornecer informações tanto anatômicas quanto hemodinâmicas, importantes em pacientes previamente submetidos à safenectomia, já que o refluxo no coto residual é uma das mais freqüentes causas da recidiva<sup>8,12,13</sup>. Além disso, o eco-Doppler colorido pode identificar outras fontes de refluxo relacionadas à recidiva. Atualmente, é o principal exame na avaliação desses pacientes<sup>2,4,8</sup>.

O objetivo deste estudo foi avaliar, utilizando o eco-Doppler colorido, a prevalência de refluxo no coto da veia safena magna em pacientes com recidiva de varizes pós-safenectomia, de forma isolada ou associada a outras causas de recidiva.

### Casuística e métodos

No período de julho de 1997 a junho de 2000, foram avaliados prospectivamente 824 membros de 589 pacientes com varizes recidivadas, pelo eco-Doppler colorido. Foram excluídos do estudo 141 membros de 120 pacientes que apresentavam varizes recidivadas sem safenectomia magna prévia total e casos onde foi realizada a safenectomia apenas em perna, sem atuação

sobre a junção safeno-femoral. Portanto, fazem parte do corpo deste estudo 683 membros de 469 pacientes. A maioria dos pacientes era do sexo feminino (45 homens e 424 mulheres), com média de idade de 53,5 anos, variando de 25 e 82 anos.

O trabalho foi aprovado pelo comitê de ética em pesquisa do Hospital de Clínicas da Universidade Federal do Paraná.

Os exames foram realizados com um aparelho modelo *System Five* da marca *General Electric Diasonics Ultrasound*, utilizando um transdutor linear de 5 a 10 MHz.

A técnica para todos os exames já fora utilizada em outros estudos onde a pesquisa do refluxo era essencial<sup>2,14,15</sup>. O paciente era examinado em posição semi-sentada em Trendelenburg reverso a 30°. O joelho era levemente fletido e rodado no sentido lateral, conforme descrito por outros autores<sup>16</sup>.

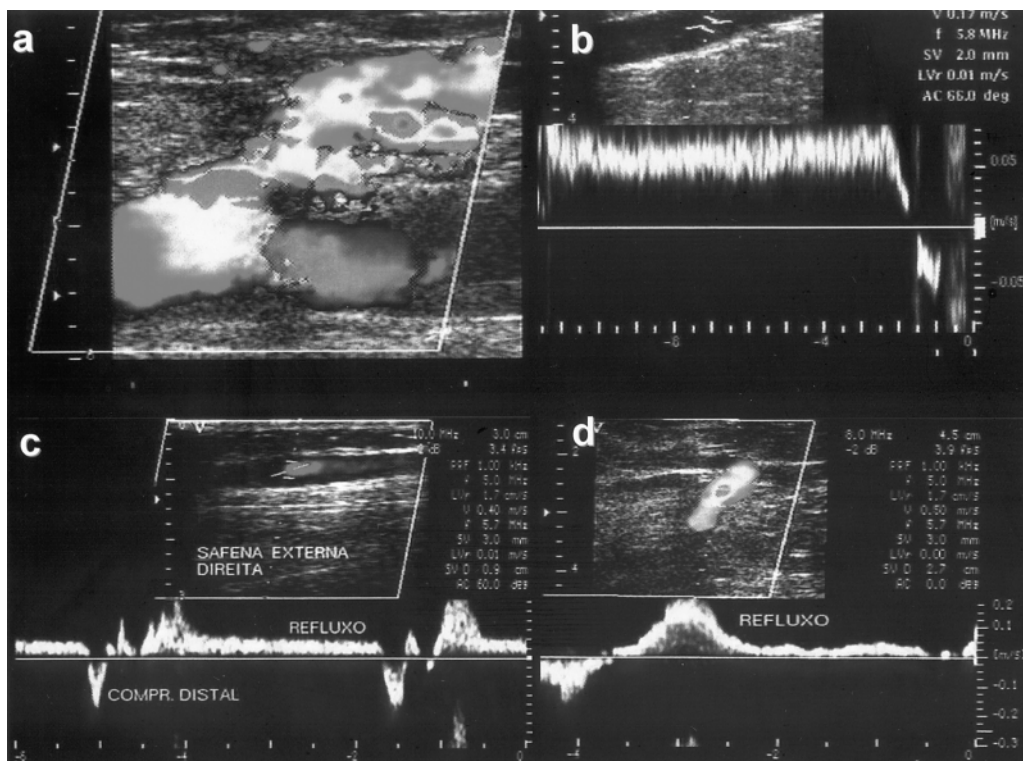
Durante o exame, foram analisados os seguintes segmentos: no sistema venoso profundo, veia femoral, poplítea, tibiais posteriores e fibulares; no sistema superficial, a veia safena parva, safena magna (quando presente), safenas acessórias medial e lateral, além das veias perfurantes.

Não houve dificuldade técnica para visibilização do coto da veia safena magna devido à fibrose tecidual ocasionada pela cirurgia prévia.

Todos os segmentos foram avaliados em imagens transversais e longitudinais e testados quanto à compressibilidade para excluir trombose venosa. A análise espectral em cada segmento estudado foi obtida durante respiração normal, manobra de Valsalva e compressão manual distal<sup>17</sup>. Os principais locais de refluxo pesquisados encontram-se na Tabela 1 (Figura 1).

**Tabela 1** - Principais locais de refluxo pesquisados na recidiva de varizes pós-safenectomia magna

| Locais de refluxo              |
|--------------------------------|
| Coto da veia safena magna      |
| Safena magna residual na coxa  |
| Safena magna residual na perna |
| Safena parva                   |
| Sistema venoso profundo        |
| Perfurantes em coxa            |
| Perfurantes em perna           |
| Safena acessória lateral       |
| Safena acessória medial        |



**Figura 1** - a) junção safeno-femoral, b) safena magna residual, c) veia safena parva, d) perfurante insuficiente.

O refluxo foi considerado quando o fluxo reverso durou por mais de 1 segundo com as manobras de Valsalva e compressão-descompressão manual distal. O refluxo foi observado no plano longitudinal com o fluxo a cores e análise espectral. Os exames foram realizados por três ecografistas vasculares envolvidos no estudo.

### Resultados

A presença de refluxo no coto da veia safena magna como causa isolada de recidiva de varizes pós-safenectomia ocorreu em 19 dos membros estudados (2,79%). O refluxo no coto da veia safena magna foi mais freqüente de forma associada a outras causas de recidiva, estando presente em 169 (24,75%) dos membros estudados. Portanto, em 188 dos 683 membros avaliados, foram identificados cotos de veia safena magna com refluxo, originando recidiva varicosa, o que corresponde a 27,54% dos casos (Tabela 2).

**Tabela 2** - Prevalência de coto da veia safena magna como fator isolado ou como fator associado na recidiva de varizes

| Causa da recidiva             | Número de membros | %      |
|-------------------------------|-------------------|--------|
| Coto safena magna isolado     | 19                | 2,79   |
| Coto safena magna associado   | 169               | 24,75  |
| Outras causas                 | 460               | 67,34  |
| Recidiva sem sítio de refluxo | 35                | 5,12   |
| Total                         | 683               | 100,00 |

Porém, na maioria dos membros, foram identificadas outras causas de recidiva, além do coto de veia safena magna, como o refluxo em veia safena magna residual em coxa ou perna, na veia safena parva, nas veias perfurantes na coxa ou perna e nas veias safenas acessórias (Tabela 3).

**Tabela 3** - Outras causas de recidiva de varizes

| Sítio de refluxo               | Número de membros | %     |
|--------------------------------|-------------------|-------|
| Safena magna residual na coxa  | 32                | 4,68  |
| Safena magna residual na perna | 60                | 8,78  |
| Safena parva                   | 229               | 33,52 |
| Sistema venoso profundo        | 97                | 14,2  |
| Perfurantes em coxa            | 180               | 26,35 |
| Perfurantes em perna           | 417               | 61,05 |
| Safena acessória lateral       | 50                | 7,32  |
| Safena acessória medial        | 19                | 2,78  |

Na maioria dos membros estudados, havia um ou dois sítios de refluxo. Em 35 membros avaliados, a recidiva de varizes não foi relacionada a nenhum desses sítios de refluxo (Tabela 4).

**Tabela 4** - Número de sítios de refluxo em cada membro

| Sítio de refluxo (n)     | Número de membros | %      |
|--------------------------|-------------------|--------|
| 0 (sem sítio de refluxo) | 35                | 5,12   |
| 1                        | 228               | 33,39  |
| 2                        | 276               | 40,4   |
| 3                        | 94                | 13,77  |
| 4                        | 40                | 5,85   |
| 5                        | 10                | 1,47   |
| Total                    | 683               | 100,00 |

## Discussão

O tratamento cirúrgico das varizes dos membros inferiores está associado com taxas de recidiva que podem variar entre 7 e 65%<sup>18,19</sup>, indicando uma doença gradualmente progressiva e a necessidade de um plano de tratamento adequado.

A avaliação anatômica precisa dos sítios de refluxo no pré-operatório é imprescindível para uma abordagem cirúrgica correta, diminuindo a probabilidade de recidivas futuras. Assim como na avaliação primária, o eco-Doppler colorido também é considerado por vários autores como o exame de escolha na avaliação do refluxo venoso na recidiva de varizes<sup>2-5,8,12-14,20-25</sup>.

Neste estudo, o eco-Doppler colorido foi realizado em todos os pacientes por três ecografistas vasculares com comprovada experiência. Esse dado é muito importante para a credibilidade do estudo, pois uma crítica freqüente ao eco-Doppler é de que se trata de um método que depende do operador<sup>26</sup>.

É importante também o acesso a um aparelho de alta qualidade. No presente estudo, os exames foram realizados em um único aparelho. Seguiu-se uma seqüência específica na avaliação de todos os possíveis pontos de refluxo no sistema superficial, profundo e das veias perforantes, independentemente do médico que realizou o exame.

As controvérsias residem nas diferentes técnicas de realização do exame. Alguns autores realizam o exame com o paciente em posição ortostática, pelo fato de o refluxo ocorrer fisiologicamente nessa posição, por ação da gravidade<sup>27-29</sup>. Nos pacientes deste estudo, os exames foram realizados na posição semi-sentada com Trendelenburg reverso a 30°, como adotado por outros autores<sup>16,25</sup>. Além de ser mais confortável para o paciente, por ser um exame que demanda tempo considerável (50 a 60 minutos quando bilateral), não há diferença significativa em relação ao posicionamento do paciente na avaliação do refluxo venoso<sup>14,15</sup>. Além disso, paremos que um fator determinante é a experiência do examinador utilizando-se uma ou outra posição, sendo a melhor aquela a que está mais habituado e na qual, por esse motivo, pode produzir melhores resultados. O mesmo raciocínio aplica-se em relação à pesquisa do refluxo utilizando-se compressão distal ao transdutor, manualmente ou através de manguitos pneumáticos. Os autores realizam a compressão distal manual por ser mais simples, já que não há diferença significativa entre as duas técnicas na avaliação da presença de refluxo venoso<sup>29</sup>.

Como objetivo principal do estudo, foi analisado o refluxo no coto da veia safena magna em pacientes com recidiva de varizes pós-safenectomia, considerado por muitos autores como o principal fator relacionado à recidiva varicosa<sup>2,12,21,30,31</sup>. A prevalência nesta amostra foi de 27,54% (188/683), similar à reportada em outras publicações<sup>4,17</sup>. Em alguns outros estudos clínicos, porém, o refluxo no coto da veia safena é relacionado com a recidiva varicosa em mais de 50% dos casos<sup>21,23,31</sup>. Essa discrepância na prevalência pode estar relacionada ao tratamento cirúrgico prévio. A utilização rotineira da safenectomia magna, quando necessária, reduz as taxas de recidiva quando comparada com

a cirurgia de preservação da safena, onde é realizada apenas a ligadura em nível de junção safeno-femoral<sup>25,32</sup>. Outros autores relatam baixas taxas de recidiva, mesmo com a cirurgia de preservação da safena, quando se utiliza rotineiramente a flebografia para localizar e tratar adequadamente as perfurantes da coxa<sup>33</sup>.

O refluxo no coto da veia safena magna como fator isolado foi responsável pela recidiva varicosa em apenas 3% dos casos. Em 24% dos membros avaliados, o refluxo no coto estava associado a refluxo em outros locais, como já demonstrado em outro estudo<sup>4</sup>.

Embora a safenectomia magna por fleboextração tenha sido realizada em todos os pacientes, em alguns casos não foi realizada em toda extensão. Em 4,68% dos membros avaliados, encontramos refluxo valvular em veia safena magna residual de coxa. Esse tipo de refluxo normalmente ocorre associado à presença de veia perfurante insuficiente ao nível de coxa<sup>4,22</sup>. Nos casos em que foi realizada safenectomia magna da croça até o nível de joelho, encontramos sinais de insuficiência da safena residual na perna em 8,78% dos casos. Apesar de evitar possível lesão do nervo safeno ao nível de perna, o qual se encontra intimamente relacionado à veia safena nessa região, a preservação desse segmento de veia safena magna abaixo do joelho pode estar relacionado à recidiva varicosa<sup>34</sup>. Outras fontes de refluxo valvular no sistema venoso superficial foram observados na veia safena parva em 33,52%, e em veias safenas acessórias em 10,10% dos casos, como descrito por outros autores<sup>14,35,36</sup>.

O refluxo valvular no sistema das perfurantes foi o achado mais comum nos membros analisados. Em 61,05% dos casos, havia perfurantes insuficientes na perna, e 26,35% apresentavam veias perfurantes insuficientes de coxa. Embora, na maioria dos casos, relacionada a outras fontes de refluxo venoso, a presença de perfurantes incompetentes desempenha um importante papel na recidiva de varizes<sup>13,14,23,37</sup>.

Em nosso estudo, o refluxo no sistema venoso profundo foi observado em 14,2% dos membros com recidiva varicosa, semelhante à ocorrência descrita na literatura<sup>38,39</sup>. Aproximadamente 11% dos casos de refluxo no sistema profundo foram considerados primários e 3% secundários à trombose venosa prévia com recanalização total. Portanto, a contribuição do refluxo profundo neste grupo de pacientes estudados é pequena, já que o refluxo origina-se mais frequentemente em veias superficiais, assim como foi observado em outro estudo<sup>40</sup>.

Nos 683 membros inferiores avaliados, a recidiva de varizes estava relacionada, na maioria das vezes, a um ou dois sítios de refluxo. Em poucos casos, cerca de 5% dos membros estudados, não foi detectado nenhum sítio de incompetência, em proporção semelhante à literatura<sup>41,42</sup>. Nestes pacientes, a recidiva ocorreu apenas em veias varicosas superficiais isoladas.

## Conclusão

O presente estudo permite concluir que, nesta amostra, a prevalência de refluxo no coto da veia safena magna em pacientes com recidiva de varizes pós-safenectomia foi de 27,54%. Na maioria das vezes, o refluxo no coto da veia safena magna está associado a outras causas de recidiva.

## Referências

1. Franks PJ, Wright DD, Mccollum CN. Epidemiology of venous disease: a review. *Plebology* 1989;4:143-51.
2. Franco G. Exploration ultrasonographique des récidives variqueuses du creux pópélite après chirurgie. *J Mal Vasc* 1997;22:336-42.
3. Khaira HS, Parnell A, Crowson MC. Colour flow duplex in the assessment of recurrent varicose veins. *Ann R Surg Engl* 1996;78:139-41.
4. Labropoulos N, Touloupakis E, Giannoukas AD, et al. Recurrent varicose veins: investigation of the pattern and extent of reflux with color flow duplex scanning. *Surgery* 1996;119:406-9.
5. Perrin MR, Guex JJ, Ruckley CV, et al. Recurrent varices after surgery, a consensus document. *Cardiovasc Surg* 2000;8:231-45.
6. Davies GC. The Lothian surgical audit. *Med Audit News* 1991;1:26-7.
7. Lofgren KA, Myers TT, Webb WD. Recurrent varicose veins. *Surg Gynecol Obstet* 1956;102:729-36.
8. Pitta GB, Teixeira LR. Ultra-som na cirurgia de preservação da veia safena magna. In: Nectoux Filho JL. *Ultra-sonografia vascular*. 2ª ed. Rio de Janeiro: Revinter; 2000. p. 180-189.
9. Tibbs DJ. Persistent and recurrent varicose veins. In: Tibbs DJ, editor. *Varicose veins and related disorders*. London: Butterworths and Heinemann; 1992. p. 110-123.
10. Lea Thomas M, McCallister V, Rose DH, et al. A simplified technique of phlebography for the localisation of incompetent perforating veins of the legs. *Clin Radiol* 1972;23:486-91.
11. Szendro G, Nicolaidis AN, Zukowski AJ, et al. Duplex scanning in the assessment of deep venous incompetence. *J Vasc Surg* 1986;4:237-42.
12. Benabou JE, Molnár LJ, Neto FCB, et al. Avaliação por mapeamento duplex da junção safenofemoral em pacientes portadores de varizes recidivantes, submetidos a prévia cirurgia radical de varizes. *Cir Vasc Angiol* 1996;12 (Supl):S36-9.

13. Englund R. Duplex scanning for recurrent varicose veins. *Aust N Z J Surg* 1996;66:618-20.
14. Quigley FG, Raptis S, Cashman M. Duplex ultrasonography of recurrent varicose veins. *Cardiovasc Surg* 1994;2:775-7.
15. Masuda EM, Kistner RL, Eklof B. Prospective study of duplex scanning for venous reflux: comparison of Valsalva and pneumatic cuff techniques in the reverse Trendelenburg and standing positions. *J Vasc Surg* 1994;20:711-20.
16. Benabou JE. Mapeamento duplex colorido da veias periféricas. In: Molnár LJ, editor. *Ultra-sonografia vascular*. Rio de Janeiro: Revinter; 2004. p. 117-155.
17. Weingarten MS, Branas CC, Czeredarczuk M, et al. Distribution and quantification of venous reflux in lower extremity chronic venous stasis disease with duplex scanning. *J Vasc Surg* 1993;18:753-9.
18. Royle J. Recurrent varicose veins. *World J Surg* 1986;10:944-53.
19. Large J. Surgical treatment of saphenous varices with preservation of the main great saphenous trunk. *J Vasc Surg* 1985;2:886-91.
20. Bradbury AW, Stonebridge PA, Callam MJ, et al. Recurrent varicose veins: assessment of the saphenofemoral junction. *Br J Surg* 1994;81:373-5.
21. Redwood NF, Lambert D. Patterns of reflux in recurrent varicose veins assessed by duplex scanning. *Br J Surg* 1994;81:1450-1.
22. Maesenner MG, Schil PE, Philippe MM, et al. Is recurrence of varicose veins after surgery unavoidable? *Acta Chir Belg* 1995;95:21-6.
23. Tong Y, Royle J. Recurrent varicose veins after short saphenous vein surgery: a duplex ultrasound study. *Cardiovasc Surg* 1996;4:364-7.
24. Jones L, Braithwaite BD, Selwin D, et al. Neovascularisation is the principal cause of varicose vein recurrence: results of a randomized trial of stripping the long saphenous vein. *Eur J Endovasc Surg* 1996;12:442-5.
25. Dwerryhouse S, Davies B, Harradine K, Earnshaw JJ. Stripping the long saphenous vein reduces the rate of reoperation for recurrent varicose veins: five year results of a randomized trial. *J Vasc Surg* 1999;29:589-92.
26. Moreira RC. A ultra-sonografia Doppler na avaliação da doença oclusiva aorto-iliaca. Estudo prospectivo comparativo com a arteriografia [tese]. Curitiba: Universidade Federal do Paraná; 2000.
27. Bemmelen PS, Bedford G, Beach K, Strandness DE. Quantitative segmental evaluation of venous valvular reflux with duplex ultrasound scanning. *J Vasc Surg* 1989;10:425-31.
28. Vasdekis SN, Clarke H, Nicolaidis AN. Quantification of venous reflux by means of duplex scanning. *J Vasc Surg* 1989;10:670-7.
29. Araki CT, Back TL, Padberg Jr FT, et al. Refinements in the ultrasonic detection of popliteal vein reflux. *J Vasc Surg* 1993;18:742-8.
30. Stonebridge PA, Chalmers N, Beggs I. Recurrent varicose veins: a varicographic analysis leading to a new practical classification. *Br J Surg* 1995;82:60-2.
31. Wali MA, Sheehan SJ, Colgan MP, et al. Recurrent varicose veins. *East Afr Med J* 1998;75:188-91.
32. Sarin S, Scurr JH, Smith PD. Stripping of the long saphenous vein in the treatment of primary varicose veins. *Br J Surg* 1994;81:1455-8.
33. Hammarsten J, Pedersen P, Cederlund C, Campanello M. Long saphenous vein saving surgery for varicose veins: a long-term follow up. *Eur J Vasc Surg* 1990;4:361-4.
34. Holme JB, Holme K, Sorensen LS. The anatomic relationship between the long saphenous vein and the saphenous nerve relevance for radical varicose vein surgery. *Acta Chir Scand* 1988;154:631-3.
35. Myers KA, Ziegenbein RW, Zeng GH, Matthews G. Duplex ultrasonography scanning for chronic venous disease: patterns of venous reflux. *J Vasc Surg* 1995;21:605-11.
36. Lofgren E, Lofgren KA. Recurrence of varicose veins after the stripping operation. *Arch Surg* 1971;102:111-14.
37. Bradbury AW, Stonebridge PA, Ruckley CV, Beggs I. Recurrent varicose veins: correlation between preoperative clinical and hand-held doppler ultrasonographic examination, and anatomical findings at surgery. *Br J Surg* 1993;80:849-51.
38. Abu-Own A, Scurr JH, Smith PD. Saphenous vein reflux without incompetence at the saphenofemoral junction. *Br J Surg* 1994;81:1452-4.
39. Almgren B, Eriksson I. Primary deep venous incompetence in limbs with varicose veins. *Acta Chir Scand* 1989;155:455-60.
40. Labropoulos N, Giannoukas AD, Delis K, et al. Where does venous reflux start? *J Vasc Surg* 1997;26:736-42.
41. van Ruji AM, Solomon C, Hill GB, Jiang P, Christie RA. Recurrence after varicose vein surgery: a prospective long-term clinical study with duplex ultrasound scanning and air plethysmography. *J Vasc Surg* 2003;38:935-43.
42. van Ruji AM, Jones GT, Hill GB, Jiang P. Neovascularization and recurrent varicose veins: more histologic and ultrasound evidence. *J Vasc Surg* 2004;40:296-302.

## Correspondência:

Graciliano José França

Rua Bruno Filgueira, 2054/702

CEP 80730-380 – Curitiba, PR

Tel.: (41) 335.5568

E-mail: gracilianojf@terra.com.br