

Cirurgia aorto-iliaca videolaparoscópica para tratamento de isquemia crítica de membros: relato do primeiro caso no Brasil

Laparoscopic aortoiliac surgery for treatment of limb critical ischemia: report of the first case in Brazil

Ricardo de Alvarenga Yoshida¹, Winston Bonetti Yoshida², Hamilton de Almeida Rollo², Ralf Kolvenbach³, Regina Moura⁴, Rodrigo Gibin Jaldim⁵, Paulo Roberto Kawano⁶, Hamilto Akihissa Yamamoto⁶

Resumo

A cirurgia videolaparoscópica vem evoluindo como alternativa cirúrgica menos invasiva para o tratamento da doença aterosclerótica oclusiva aorto-iliaca. O objetivo deste relato é demonstrar os resultados da primeira cirurgia videolaparoscópica realizada no Brasil para o tratamento da doença oclusiva aorto-iliaca, associada a procedimentos híbridos distais para lesões ateroscleróticas multissegmentares em paciente com isquemia crítica. A técnica videolaparoscópica é mais uma ferramenta minimamente invasiva, viável, segura e eficaz para o tratamento da doença oclusiva aorto-iliaca extensa. A referida técnica, que nada mais é do que a cirurgia convencional realizada sob visão laparoscópica, tem bons resultados a longo prazo, associados à elegância técnica.

Palavras-chave: Cirurgia videoassistida, aorta, doenças vasculares, aterosclerose.

Introdução

A aterosclerose é tida como uma doença da civilização, que cresce com ela e que a cada dia acomete indivíduos mais jovens¹⁻³. De distribuição mundial, aparentemente de maneira regular, manifesta-se em cerca de 3 a 10% da população, aumentando para 15 a 20% em pessoas acima de 70 anos^{1,3}. A incidência média anual de DAOP (doença arterial obstrutiva periférica – aterosclerose) sintomática, de acordo com estudo de Framingham⁴, é de 26 por 10.000 homens e de 12 por 10.000 mulheres, aumentando com a idade.

Abstract

Laparoscopic surgery has been increasingly used as a less invasive surgical option for the treatment of aortoiliac occlusive atherosclerotic disease. The objective of this case report is to describe the results of the first laparoscopic surgery conducted in Brazil for the treatment of the aortoiliac occlusive disease associated with distal hybrid procedures to treat multisegmental atherosclerotic lesions in a patient with critical limb ischemia. The laparoscopic technique is an additional minimally invasive tool, being feasible, safe, and effective for the treatment of extensive aortoiliac occlusive disease. This technique, which is nothing more than a conventional surgery performed under laparoscopic viewing, brings good long-term results associated with technical elegance.

Keywords: Video-assisted surgery, aorta, vascular diseases, atherosclerosis.

Dentre os pacientes de 50 anos ou mais, na apresentação inicial desta doença, 20 a 30% encontram-se assintomáticos, 30 a 40% têm dores atípicas nas pernas, 10 a 35% têm claudicação intermitente típica e 1 a 3% têm isquemia crítica⁵. Após 5 anos de evolução, dos pacientes que não se apresentaram inicialmente com isquemia crítica, 70 a 80% estabilizam os sintomas de claudicação, 10 a 20% pioram o quadro de claudicação e 5 a 10% desenvolvem isquemia crítica⁵. Já os pacientes que se apresentam inicialmente com isquemia crítica, 45% permanecem vivos com os dois membros, 30% são amputados e 25% falecem⁵.

1. Cirurgião vascular e endovascular. Doutorando. Colaborador, Disciplina de Angiologia, Cirurgia Vascular e Endovascular, Faculdade de Medicina de Botucatu, Universidade Estadual Paulista (UNESP), Botucatu, SP.
2. Professor adjunto. Livre-docente, Disciplina de Cirurgia Vascular e Endovascular, UNESP, Botucatu, SP.
3. Chefe. Professor titular, Serviço de Cirurgia Vascular e Endovascular, Augusta Hospital and Catholic Clinics, Duesseldorf, Alemanha.
4. Doutora. Professora, Disciplina de Cirurgia Vascular e Endovascular, UNESP, Botucatu, SP.
5. Residente, Disciplina de Cirurgia Vascular e Endovascular, UNESP, Botucatu, SP.
6. Doutor. Professor, Disciplina de Urologia, Departamento de Cirurgia e Ortopedia, UNESP, Botucatu, SP.

Não foram declarados conflitos de interesse associados à publicação deste artigo.
Artigo submetido em 04.05.09, aceito em 28.07.09.

J Vasc Bras. 2009;8(4):364-370.

Copyright © 2009 by Sociedade Brasileira de Angiologia e de Cirurgia Vascular

A partir de vários estudos epidemiológicos foram estabelecidos os fatores de risco para DAOP, que influenciam na evolução natural desta doença, aumentando sua incidência e acelerando sua progressão^{2,5}. Esses fatores parecem ser independentes e, portanto, quando associados, são provavelmente aditivos, o que, associado ao caráter sistêmico desta doença, pode provocar o aparecimento de lesões ateroscleróticas em diversos territórios vasculares simultaneamente^{2,5,6}. O traço mais evidente da DAOP com isquemia crônica (IC) é a sobrevida curta e o salvamento dos membros limitados, não importando qual seja o tratamento empregado⁵.

Em geral, as isquemias críticas por oclusões aorto-iliacas são mais graves quando apresentam oclusão completa desse território (lesões TASC D) ou quando associadas a lesões subjacentes do território fêmoro-poplíteo ou poplíteo-distal⁵. O padrão-ouro para o tratamento das lesões TASC D é a cirurgia convencional, incluindo: enxertos anatômicos (transperitoneais ou retroperitoneais), enxertos extra-anatômicos e endarterectomias; a técnica endovascular pode ser empregada, porém para casos selecionados⁵. Mais recentemente, têm sido relatadas experiências com a cirurgia videoassistida para estes casos, como uma alternativa minimamente invasiva para as reconstruções aorto-iliacas⁷⁻¹⁰.

O objetivo deste relato é demonstrar os resultados da primeira cirurgia videolaparoscópica (CVL) realizada no Brasil para o tratamento da doença oclusiva aorto-iliaca, associada a procedimentos híbridos distais para lesões ateroscleróticas multissegmentares em paciente com isquemia crítica.

Relato do caso

Paciente de 57 anos, sexo masculino, caucasiano, com queixa de claudicação intermitente de membro inferior esquerdo há 3 anos, inicialmente para 300 m, evoluindo com piora progressiva ao longo do tempo. Deu entrada no nosso serviço com histórico de trauma da região ungueal de hálux esquerdo, que evoluiu com gangrena úmida do dedo (Figura 1). Apresentava como comorbidades associadas: hipertensão arterial sistêmica (HAS), diabetes melito (DM), dislipidemia e ex-tabagismo de 45 anos-maço, abstinentemente há 2 anos.

Ao exame físico não apresentava qualquer pulso palpável no membro inferior esquerdo, sendo que à direita

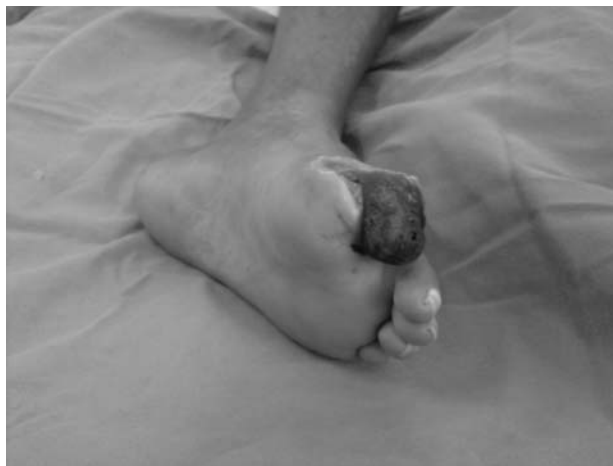

Figura 1 - Gangrena úmida do pé esquerdo

palpava-se pulso femoral diminuído, com frêmito e os demais ausentes. O índice tornozelo-braquial (ITB) mostrou os seguintes valores para o membro inferior esquerdo: tibial anterior (TA) = 0,41; tibial posterior (TP) e fibular (Fib) sem fluxo ao Doppler. À direita: TA = 0,53; TP = fluxo monofásico e Fib = sem fluxo ao Doppler. A arteriografia mostrou oclusão das artérias ilíacas comum e externa esquerdas, estenose moderada de artéria ilíaca comum direita e oclusão crônica fêmoro-poplíteica e infrapatelar bilateral (Figura 2).

Exames pré-operatórios e avaliação cardiológica padrão revelaram risco intermediário para evento cardiovascular, segundo o algoritmo do American College of Physicians.

O objetivo foi fazer a cirurgia de reconstrução aorto-iliaca por meio de enxerto aorto-femoral por técnica totalmente videolaparoscópica (Figura 3A). O paciente foi submetido a anestesia geral, introdução de sonda nasogástrica, e realizou-se profilaxia antibiótica com cefalosporina de segunda geração. A seguir, o paciente foi posicionado na mesa operatória sobre um coxim, em decúbito lateral direito, com o braço esquerdo acima do tronco. Após antisepsia e colocação de campos estéreis, o pneumoperitônio foi iniciado após punção com agulha de Veress no espaço subcostal esquerdo. Ele foi mantido com pressão de 12 mmHg de CO₂. A seguir, um trocar de 11 mm foi colocado à esquerda, lateralmente ao umbigo, para introdução da ótica de 30°. Dois outros trocres de 11 mm (Endopath[®], Johnson & Johnson) foram colocados lateralmente à linha média, abaixo e acima do umbigo. Outros quatro

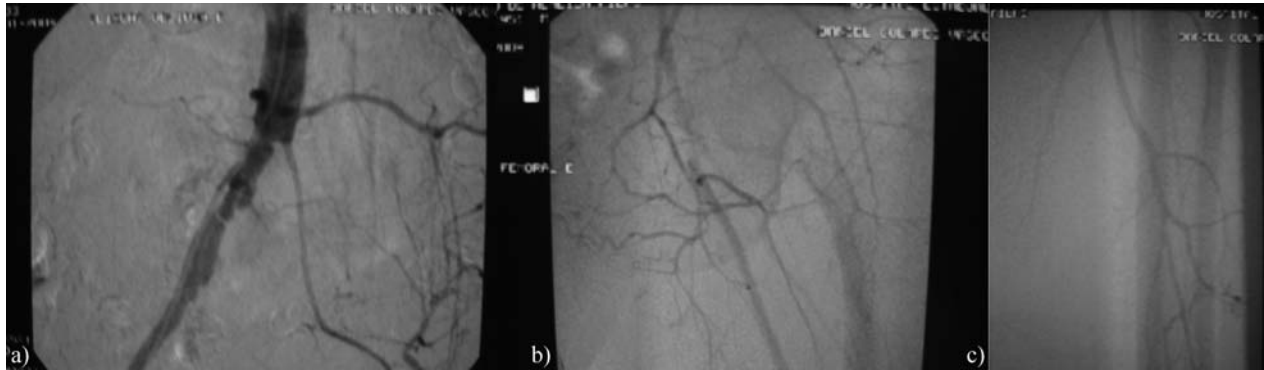


Figura 2 - Arteriografia pré-operatória evidenciando oclusão das artérias ilíacas comum e externa associada a oclusão crônica fêmoro-poplíteia e infrapatelar em membro inferior esquerdo

trocars foram colocados em torno do lado esquerdo, tendo como referência o rebordo costal, a linha axilar média, musculatura dorsal e crista ilíaca (Figura 3B). A exposição da aorta iniciou-se com a mobilização medial do hemicólon esquerdo distal usando *graspers*, tesouras laparoscópi-

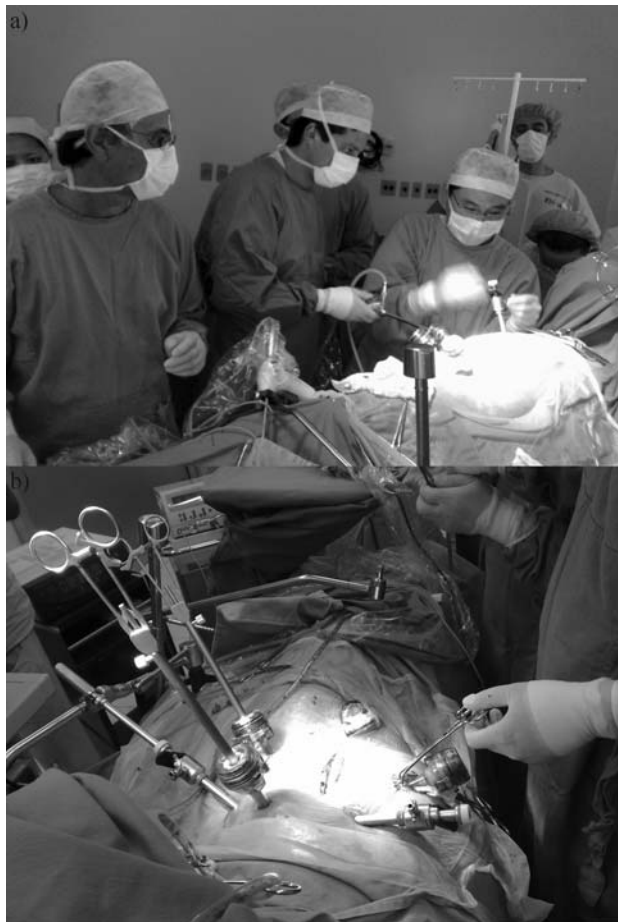

Figura 3 - A) Cirurgia iniciada com técnica totalmente laparoscópica; B) posição dos trocars

cas e bisturi harmônico (Ultracision[®], Johnson & Johnson), seguindo as orientações da técnica Apron¹¹ (Figura 4). Entretanto, durante dissecação aórtica observou-se pequena dilatação fusiforme da aorta (cerca de 3,0 cm de diâmetro máximo). Após a completa dissecação da aorta distal e da sua bifurcação (Figura 5), as artérias lombares aórticas foram ligadas externamente com Liga-clip[®] (Johnson & Johnson). Após administração de heparina endovenosa (100 UI/kg), um clampe aórtico laparoscópico (Clampe Vascular Laparoscópico Storz) foi posicionado na aorta distal infrarrenal e o outro clampe, na aorta logo acima de sua bifurcação, mediante portais localizados abaixo do rebordo costal e crista ilíaca, respectivamente (Figura 6). Após aortotomia longitudinal, foram encontrados trombos no interior da luz vascular, os quais foram removidos. Foi inserida prótese de Dacron 10 mm na cavidade. Devido à parede aórtica friável, não foi possível a realiza-

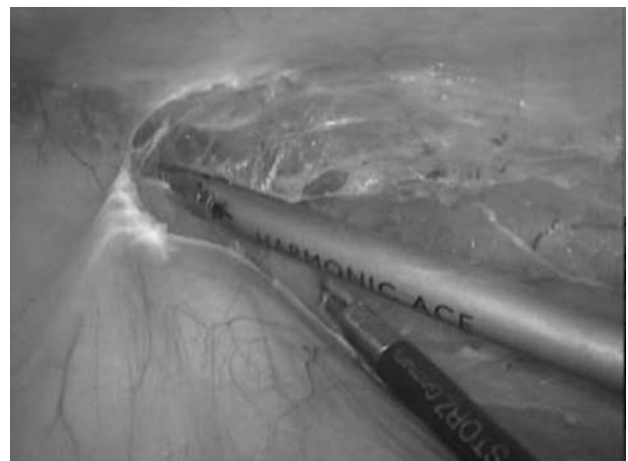

Figura 4 - Exposição da aorta com a mobilização medial do hemicólon esquerdo seguindo as orientações da técnica Apron 11

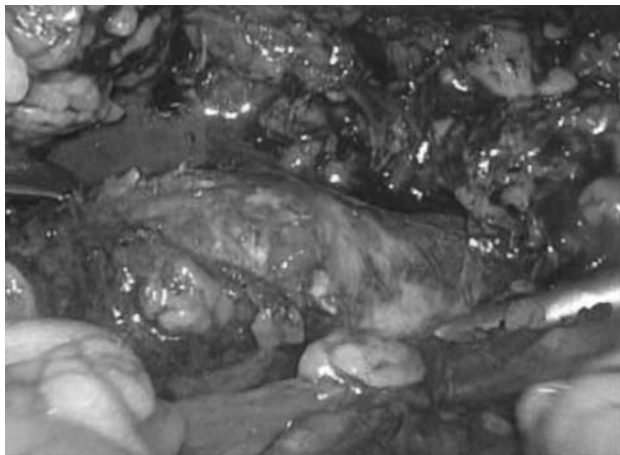


Figura 5 - Dilatação fusiforme da aorta distal (cerca de 3,0 cm de diâmetro máximo)



Figura 6 - Clampeamento vascular laparoscópico

ção da anastomose por via totalmente laparoscópica. Optou-se então por realizar uma minilaparotomia (10 cm) na linha axilar anterior do abdome inferior esquerdo. A partir desse momento, a cirurgia tornou-se um procedimento aberto, sem o emprego do pneumoperitônio. A anastomose proximal foi realizada sob visão direta, com auxílio de afastador abdominal Omni-Tract[®], utilizando técnica convencional término-lateral entre a aorta distal e a prótese de Dacron 10, com dois fios de Prolene[®] 3.0 (Ethicon[®], Johnson & Johnson), sutura contínua. Após liberação do fluxo e revisão de hemostasia, o enxerto foi reco-

berto pelo hemicólon esquerdo e pelo peritônio simplesmente recolocando o paciente em decúbito horizontal. Foi exteriorizado o ramo distal da prótese pela inguilotomia esquerda – previamente realizada no início da cirurgia – e feito fechamento da mini-incisão e dos portais.

Foi feita arteriotomia longitudinal da artéria femoral comum (AFC), previamente exposta, notando pouco refluxo pela artéria femoral profunda e nenhum refluxo pela artéria femoral superficial (AFS). Além disso, foi observada placa aterosclerótica ocupando grande parte da luz da AFC que se estendia para a AFS. Optou-se pela realização de endarterectomia das AFC e AFS com anel de Vollmar, mesmo assim, não foi evidenciado refluxo pela AFS. Foi realizada arteriografia intraoperatória, evidenciando estenose grave em AFS distal (canal dos adutores), além de *flap* intimal provocado pela endarterectomia. Decidiu-se, então, pela realização da anastomose femoral do enxerto, que foi realizada com sucesso com técnica convencional. A prótese foi puncionada e introduzido fio guia hidrofílico tipo *stiffe*, por ele, um introdutor valvulado 5F. O fio guia foi avançado distalmente, atravessando as áreas do *flap* e estenótica sem dificuldade. Foi, então, realizada angioplastia com implante de stent autoexpansível 5 x 60, com sucesso. Na arteriografia de controle foram detectadas artérias pérvias com bom fluxo e deflúvio. Entretanto, o paciente apresentava ainda oclusões extensas de artérias infrapoplíteas, as quais não foram tratadas. No final do procedimento, foi notado pulso femoral e poplíteo, não havendo pulsos distais. Não houve complicações relacionadas às incisões cirúrgicas (Figura 7A).

O paciente evoluiu bem, com manutenção dos pulsos femoral e poplíteo, com ITB à esquerda: TA = 0,55; TP = 0,41; Fib = 0,5, com ferida isquêmica em cicatrização (Figura 7B) e boa cicatrização das incisões (Figura 7C).

Discussão

A determinação do melhor método de revascularização para o tratamento sintomático da DAOP baseia-se no equilíbrio entre o risco de uma intervenção específica e o grau e durabilidade da melhora que se pode esperar dessa intervenção⁵. Fluxo adequado e apropriado deságue são necessários para manter o funcionamento dos segmentos revascularizados⁵. Em geral, os resultados da revascularização dependem da extensão da doença arterial subjacente, do grau de doença sistêmica (comorbidades que podem

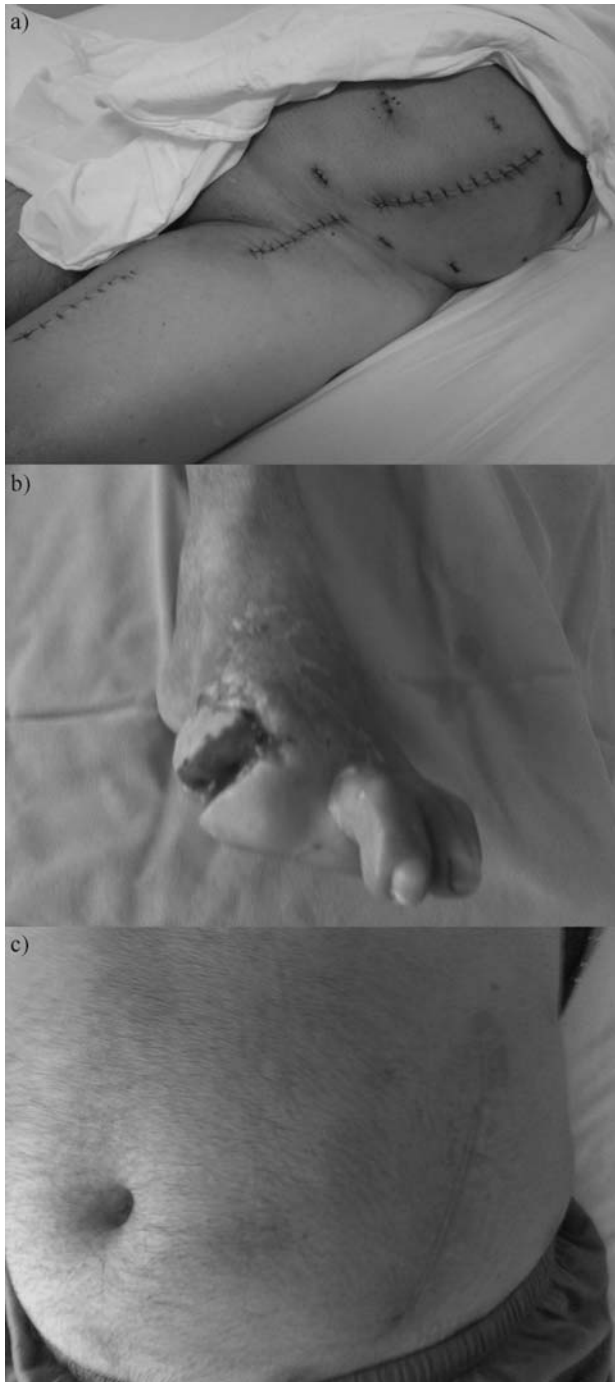


Figura 7 - A) Ferida cirúrgica no pós-operatório precoce; B) lesão isquêmica em cicatrização; C) ferida cirúrgica atualmente

influenciar na sobrevida do paciente e na perviidade do procedimento) e do tipo de cirurgia realizada⁵.

Devido à gravidade dos pacientes portadores de DAOP, que apresentam doença sistêmica e multissegmentar acompanhada de inúmeras comorbidades¹², houve uma

busca constante por procedimentos menos invasivos no tratamento cirúrgico desses pacientes que mantivessem os bons resultados a longo prazo dos tratamentos convencionais. Com esta perspectiva, o tratamento endovascular trouxe considerável avanço para esses casos, com o advento das angioplastias com balão, implantes de stents e endopróteses, trombólises e aterectomias, entre outros⁵. Segundo a classificação TASC II⁵, as lesões TASC A e B são as que apresentam os melhores resultados com o tratamento endovascular, sendo empregado como primeira escolha nesses casos. Já as lesões TASC C e D podem ser tratadas pela técnica endovascular, porém só se justificam em pacientes que não toleram clinicamente a cirurgia convencional.

A endarterectomia da AFC associada ou não a procedimentos endovasculares tem sido indicada para o tratamento de lesões multissegmentares, já que no caso da AFC, por esta se localizar em região de dobra, não seria recomendável o tratamento endovascular isolado¹³. Os resultados de um recente estudo¹³ sugerem que a endarterectomia deveria ser mantida como tratamento de escolha para doença oclusiva da AFC isolada, não havendo diferença estatística entre os grupos de endarterectomia isolada e os que receberam tratamento de endarterectomia concomitante com técnicas endovasculares.

Os acessos cirúrgicos mais utilizados para as reconstruções aorto-iliacas são o transperitoneal e o retroperitoneal¹⁴. Os dados da literatura não são uniformes quanto aos resultados comparativos entre essas duas abordagens, mas, em geral, em relação ao tempo cirúrgico, reposição de líquidos e hospitalização, é menor para a via retroperitoneal^{14,15}. De qualquer maneira, ambos os acessos são considerados procedimentos invasivos que requerem de cuidados pós-operatórios intensivos e apresentam morbidade considerável, além de provocarem elevada resposta inflamatória e estresse oxidativo^{16,17}.

A CVL tem sido empregada rotineiramente para o tratamento de oclusões aorto-iliacas em alguns centros da Europa e do Canadá^{7,8,10,18}. As vantagens desta técnica para as reconstruções aórticas são: menor invasividade, trauma cirúrgico reduzido, menor incisão abdominal e dor pós-operatória, alimentação oral precoce e permanência hospitalar reduzida^{10,19,20}. As cirurgias aórticas laparoscópicas tiveram resultados similares ou melhores do que os da cirurgia aberta convencional quando comparados parâmetros he-

modinâmicos, metabólicos e inflamatórios¹⁶, assim como em relação ao seguimento a longo prazo^{7,8}. Este procedimento cirúrgico pode ser realizado por via totalmente laparoscópica^{7,8,19} ou por minilaparotomia^{19,21}, com resultados semelhantes a longo prazo, sendo que a única diferença entre as duas modalidades está na via de realização das anastomoses¹⁹.

Os procedimentos híbridos envolvendo técnicas endovasculares e convencionais abertas realizadas no mesmo tempo cirúrgico ou mesmo em tempos separados têm sido cada vez mais empregados em cirurgias vasculares complexas⁶. A técnica videolaparoscópica é mais uma ferramenta minimamente invasiva, viável, segura e eficaz para o tratamento da doença oclusiva aorto-iliaca extensa^{7,8,10,19}. Esta, que nada mais é do que a cirurgia convencional realizada sob visão laparoscópica, tem bons resultados a longo prazo, associados à elegância técnica^{7,8,19}. No entanto, há a necessidade de mais estudos para avaliar os resultados a longo prazo dessas terapias conjuntas.

Agradecimentos

Os autores agradecem as empresas Johnson & Johnson, Divisão Ethicon Endo-Surgery, Karl Storz Alemanha e Brasil e H. Strattner pelo apoio e disponibilização de equipamentos e materiais para esta cirurgia.

Referências

1. Yoshida R, Yoshida WB, Maffei FHA, et al. Comparative study of evolution and survival of patients with intermittent claudication, with or without limitation for exercises, followed in a specific outpatient setting. *J Vasc Bras*. 2008;7:112-22.
2. Lastória S, Maffei FHA. Aterosclerose obliterante periférica: epidemiologia, fisiopatologia, quadro clínico e diagnóstico. In: Maffei FHA, Lastória S, Yoshida WB, Rollo HA, eds. *Doenças vasculares periféricas*. 4ª ed. Rio de Janeiro: Guanabara-Koogan; 2008. v. 2, p. 1141-55.
3. Yoshida R, Yoshida WB, Sobreira M, Silva C. Infrapopliteal angioplasty: the more arteries are treated the better? *J Vasc Bras*. 2008;7:176-82.
4. Kannel WB, McGee DL. Update on some epidemiologic features of intermittent claudication: the Framingham Study. *J Am Geriatr Soc*. 1985;33:13-8.
5. Norgren L, Hiatt WR, Dormandy JA, et al. Inter-Society Consensus for the Management of Peripheral Arterial Disease (TASC II). *Eur J Vasc Endovasc Surg*. 2007;33 Suppl 1:S1-75.
6. Liapis CD, Tzortzis EA. Advances in the management of iliac artery occlusive disease: a short review. *Vasc Endovascular Surg*. 2004;38:541-5.
7. Kolvenbach R. Total laparoscopic aortic aneurysm surgery. *Acta Chir Belg*. 2006;106:36-9.

8. Lin JC, Kolvenbach R, Schwierz E, Wassiljew S. Total laparoscopic aortofemoral bypass as a routine procedure for the treatment of aortoiliac occlusive disease. *Vascular*. 2005;13:80-3.
9. Kolvenbach R, Da Silva L, Deling O, Schwierz E. Video-assisted aortic surgery. *J Am Coll Surg*. 2000;190:451-7.
10. Cau J, Ricco JB, Corpataux JM. Laparoscopic aortic surgery: techniques and results. *J Vasc Surg*. 2008;48:37S-44S; discussion 45S.
11. Dion YM, Thaveau F, Fearn SJ. Current modifications to totally laparoscopic "apron technique". *J Vasc Surg*. 2003;38:403-6.
12. Yoshida WB, Bosco FA, Medeiros FATM, Rollo HA, Dalben IN. Lípides séricos como fator de risco para pacientes com doença arterial periférica. *J Vasc Bras*. 2003;2:5-12.
13. Kang JL, Patel VI, Conrad MF, Lamuraglia GM, Chung TK, Cambria RP. Common femoral artery occlusive disease: contemporary results following surgical endarterectomy. *J Vasc Surg*. 2008;48:872-7.
14. Junior O, van Bellen B. Transperitoneal and retroperitoneal approach to the abdominal aorta: early results. *J Vasc Bras*. 2004;3:331-8.
15. Johnson JN, McLoughlin GA, Wake PN, Helsby CR. Comparison of extraperitoneal and transperitoneal methods of aorto-iliac reconstruction. Twenty years experience. *J Cardiovasc Surg (Torino)*. 1986;27:561-4.
16. Kolvenbach R, Deling O, Schwierz E, Landers B. Reducing the operative trauma in aortoiliac reconstructions: a prospective study to evaluate the role of video-assisted vascular surgery. *Eur J Vasc Endovasc Surg*. 1998;15:483-8.
17. Yoshida WB. Radicais livres na síndrome de isquemia e reperfusão. *Cir Vasc Angiol*. 1996;12:82-95.
18. Dion YM, Griselli F, Douville Y, Langis P. Early and mid-term results of totally laparoscopic surgery for aortoiliac disease: lessons learned. *Surg Laparosc Endosc Percutan Tech*. 2004;14:328-34.
19. Kolvenbach R, Yoshida R. Cirurgia aórtica videolaparoscópica. In: Maffei FHA, Yoshida WB, Lastoria S, Rollo H, Gianini M, Moura R, eds. *Doenças vasculares periféricas*. 4ª ed. Rio de Janeiro: Guanabara-Koogan; 2008. v. 1, p. 859-86.
20. Yoshida R, Yoshida W, Kolvenbach R, Rollo H, Lorena S. Laparoscopic aortic surgery learning curve: experimental study in pigs. *J Vasc Bras*. 2008;7:231-8.
21. Fearn SJ, Thaveau F, Kolvenbach R, Dion YM. Minilaparotomy for aortoiliac aneurysmal disease: experience and review of the literature. *Surg Laparosc Endosc Percutan Tech*. 2005;15:220-5.

Correspondência:

Ricardo de Alvarenga Yoshida
 Depto. de Cirurgia e Ortopedia
 Faculdade de Medicina de Botucatu (UNESP)
 CEP 18618-970 – Botucatu, SP
 Tel.: (14) 3811.6269
 E-mail: ricardoyoshida@gmail.com

Contribuições dos autores

Concepção e desenho do estudo: RAY, WBY

Análise e interpretação dos dados: RAY, WBY
Coleta de dados: RAY, WBY, RK, HAR, RM, RGJ, PRK, HAY
Redação do artigo: RAY, WBY
Revisão crítica do texto: RAY, WBY, RK
Aprovação final do artigo*: RAY, WBY, RK, HAR, RM, RGJ, PRK, HAY

Análise estatística: RAY, WBY
Responsabilidade geral pelo estudo: RAY
Informações sobre financiamento: N/A
* Todos os autores leram e aprovaram a versão final submetida ao J Vasc Bras.