

# Aneurisma idiopático da artéria radial na região da tabaqueira anatômica: relato de caso

## *Idiopathic radial aneurysm in the anatomical snuffbox: case report*

Aline Cristine Barbosa Santos<sup>1</sup>, Fabrício Mascarenhas de Oliveira<sup>1</sup>, José Guilherme de Oliveira<sup>2</sup>,  
Edgard Bolanho<sup>2</sup>, Tasso Roberti<sup>2</sup>, Ulisses Ubaldo Matosinho Mathias<sup>2</sup>,  
Regina de Faria Bittencourt da Costa<sup>3</sup>, Nelson Fernandes Júnior<sup>4</sup>

### Resumo

Paciente do sexo feminino, 73 anos, negra, lavadeira/lavadora, hipertensa, apresentava tumor pulsátil de 1,5 x 0,5 cm em região de tabaqueira anatômica da mão direita há 10 anos, de crescimento lento e progressivo, associado a dor local. Não apresentava alterações neurológicas, cianose de extremidades, sinais de infecção ou trauma local. O teste de Allen resultou negativo, e o Eco-Doppler colorido demonstrou aneurisma de artéria radial na tabaqueira anatômica. Procedeu-se a aneurismectomia de artéria radial na tabaqueira anatômica com ligadura dupla proximal e distal. Houve boa evolução operatória, sem sinais de isquemia digital. O exame anatomopatológico confirmou diagnóstico de parede arterial (aneurisma verdadeiro). O paciente encontra-se em acompanhamento ambulatorial, no momento assintomático. Não há definição de quais aneurismas distais à artéria axilar possam ser acompanhados sem conduta cirúrgica. Como a paciente, neste caso, apresentava teste de Allen normal e dor local, optou-se pela ligadura proximal e distal, com bom resultado.

**Palavras-chave:** Aneurisma, idiopático, artéria radial, mão.

### Introdução

Os aneurismas verdadeiros da artéria radial são extremamente raros, principalmente os localizados na mão<sup>1,2</sup>. A principal causa de aneurismas verdadeiros em artérias dos membros superiores, abaixo da artéria axilar, é o trauma contuso repetitivo<sup>3</sup>, seguido pela etiologia idiopática; outras causas incluem doença aterosclerótica,

### Abstract

We report a case of a 73-year-old female, laundress/farmer, hypertensive, with symptomatic pulsatile lump of 1.5 x 0.5 cm at the right anatomical snuffbox of the right hand, with slow and progressive growth and local pain in the past 10 years. The patient presented no neurological symptoms, cyanosis, infection or local trauma history. Allen's test was negative, and color Doppler ultrasound confirmed presence of radial artery aneurysm in the anatomical snuffbox. Surgical treatment via aneurysmectomy of radial artery in the snuffbox with proximal and distal ligation was carried out. She had good operative course with no signs of digital ischemia. Histopathological test confirmed diagnosis of arterial wall (true aneurysm). She remains asymptomatic in outpatient follow-up. There is no definition as to which aneurysms distal to the axillary artery could be followed without a surgical procedure. As the patients had normal Allen's test and local pain, proximal and distal ligation was chosen and had good outcome.

**Keywords:** Aneurysm, idiopathic, radial artery, hand.

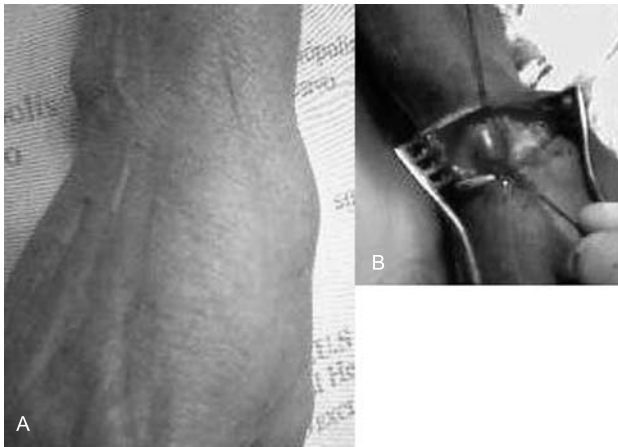
iatrogênica, doenças metabólicas e congênitas ou associadas a neurofibromatose, doença de Buerger, sarcoma de Kaposi ou síndrome de Kawasaki<sup>1,4,5</sup>. Os aneurismas arteriais dos membros superiores raramente apresentam ruptura, sendo a trombose e a embolia suas principais complicações.

- 
1. Ex-residente, Serviço de Cirurgia Vascular, Hospital Heliópolis, São Paulo, SP.
  2. Médico assistente, Serviço de Cirurgia Vascular, Hospital Heliópolis, São Paulo, SP.
  3. Doutora, Universidade Federal de São Paulo – Escola Paulista de Medicina (UNIFESP-EPM), São Paulo, SP. Diretora, Clínicas Cirúrgicas, Hospital Heliópolis, São Paulo, SP. Médica assistente, Serviço de Cirurgia Vascular, Hospital Heliópolis, São Paulo, SP. Membro efetivo, SBACV.
  4. Chefe, Serviço de Cirurgia Vascular, Hospital Heliópolis, São Paulo, SP. Especialista, Angiologia e Cirurgia Vascular, Conselho Federal de Medicina. Especialista, Angiorradiologia Intervencionista e Cirurgia Endovascular, Sociedade Brasileira de Radiologia Intervencionista e Cirurgia Endovascular – Colégio Brasileiro de Radiologia (SoBRICE-CBR).

O presente estudo foi realizado no Hospital Heliópolis, São Paulo, SP, e apresentado no 37º Congresso Brasileiro de Angiologia e Cirurgia Vascular.

Não foram declarados conflitos de interesse associados à publicação deste artigo.

Artigo submetido em 31.03.08, aceito em 14.10.08.



**Figura 1** - A) Fotografia evidenciando aneurisma de artéria radial na topografia de tabaqueira anatômica da mão direita; B) fotografia evidenciando aneurisma de artéria radial, com destaque para os colos proximal e distal

O tratamento dos aneurismas da artéria radial permanece controverso e depende de fatores tais como: circulação colateral, presença de infecção, evidência de embolização distal ou trombo no saco aneurismático e sintomatologia associada<sup>6,7</sup>. Relatamos caso de aneurisma idiopático de artéria radial na região da tabaqueira anatômica.

#### Descrição do caso

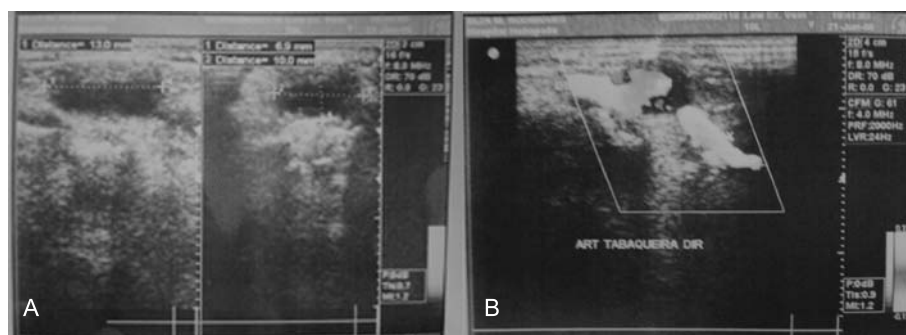
Paciente feminino, 73 anos, negra, lavadeira /lavradora, hipertensa, deu entrada no serviço em julho de 2006 com quadro de tumor pulsátil de 1,5 x 0,5 cm em região de tabaqueira anatômica da mão direita há 10 anos, de crescimento lento e progressivo nesse período, associado a dor local, com irradiação para a extremidade da mão e dedos (Figura 1A).

Não apresentava alterações neurológicas, palidez e/ou cianose distais, sinais de infecção e não referia antecedente de trauma local, embora suas atividades laborativas fizessem uso intenso e repetitivo das mãos. Foram avaliados os pulsos dos membros superiores D e E, que correspondiam a 4+/4+.


O teste de Allen resultou negativo bilateralmente. Eco-Doppler colorido do membro superior direito e da mão demonstrou dilatação aneurismática da artéria radial na região da tabaqueira anatômica de 1,3 x 1,0 x 0,7 cm, sem trombos murais, ausência de outras alterações vasculares proximais ou distais (Figura 2).

A exploração cirúrgica evidenciou aneurisma na artéria radial medindo aproximadamente 1,3 x 0,6 cm. Optou-se por aneurismectomia e ligadura proximal e distal da artéria (Figura 1B) com base na avaliação da circulação da mão. O material enviado para o exame anatomopatológico (hematoxilina, eosina e Verhoff) foi compatível com diagnóstico morfológico de vaso arterial com todas as camadas (Figura 3).

Realizou-se imuno-histoquímica com anticorpo para músculo liso, que foi compatível com parede de vaso. O quadro histológico associado ao painel imuno-histoquímico confirmou diagnóstico de aneurisma verdadeiro. Paciente evoluiu sem complicações pós-operatórias e sem sinais de isquemia distal. No acompanhamento ambulatorial, encontrava-se com ferida operatória cicatrizada, movimentação ativa e passiva da mão sem alterações, ausência de sinais de isquemia e dor.



**Figura 2** - Eco-Doppler colorido evidenciando aneurisma de artéria radial, na região da tabaqueira anatômica, de 1,3 x 1,0 x 0,7 cm; visualizam-se colos proximal e distal, com fluxo trifásico



**Figura 3** - A) Coloração hematoxilina-eosina evidenciando parede arterial espessada; B) coloração específica para Verhoff evidenciando presença de membrana elástica contínua e duplicada, compatível com vaso arterial

### Discussão

Os aneurismas da artéria radial na mão são extremamente raros; dos aneurismas de membro superior, são os menos freqüentes<sup>1,2,4</sup>. A maioria destes consiste em pseudo-aneurismas associados a traumas penetrantes ou iatrogênicos. Os aneurismas verdadeiros e pseudo-aneurismas podem ocorrer após cateterismo para procedimento endovascular, monitorização invasiva da pressão sanguínea; apresentam incidência de seis por 12.500 procedimentos e podem estar associados a infecção<sup>1,2</sup>. Outros fatores de risco que predis põem à formação de pseudo-aneurismas da artéria radial incluem idade avançada, estado anormal da parede do vaso (aterosclerose), múltiplas tentativas de punção, hematoma e doença vascular do colágeno<sup>4</sup>. Aneurismas verdadeiros têm sido relacionados com aterosclerose e neurofibromatose<sup>5</sup>. O aneurisma verdadeiro, idiopático, é o mais raro<sup>1-3</sup>.

O diagnóstico de aneurisma verdadeiro da artéria radial é sugerido pela queixa e exame físico. O diagnóstico diferencial inclui cisto sinovial, gânglio, abscesso, tumores neurais e fibromas<sup>6</sup>. As complicações de aneurismas de artéria radial incluem isquemia e embolização digital, sendo menos freqüente a ruptura<sup>4,5</sup>.

O eco-Doppler colorido pode ser utilizado para diagnosticar e avaliar não só o aneurisma, mas também a circulação da mão; ao exame dinâmico, pode-se associar o teste de Allen<sup>7</sup>.

A arteriografia fornece detalhes anatômicos pré-operatórios valiosos para lesões proximais ao antebraço, mas pode ser utilizada de forma mais seletiva para lesões distais a essa região<sup>6</sup>.

O tratamento dos aneurismas da artéria radial depende da localização, avaliação da circulação distal (da mão) por meio de arteriografia e/ou eco-Doppler colorido e achados intra-operatórios<sup>6,8</sup>.

O método de tratamento ainda é controverso. Opções incluem ligadura simples do vaso envolvido e excisão do saco, ligadura da artéria principal mantendo os outros vasos do antebraço intactos, anastomose primária (término-terminal) e revascularização com enxerto venoso<sup>4,5,9,10</sup>. No caso descrito, a paciente não apresentava história evidente de trauma local; apesar da atividade laborativa exercida, não foi caracterizada lesão por esforço repetitivo; ainda, antecedentes de punção local ou cateterismo eram ausentes. Não apresentava fatores de risco para a formação de aneurisma nem história de vasculopatia. Ao eco-Doppler colorido foi evidenciado aneurisma de artéria radial, sem evidência de trombos ou outras alterações vasculares distais. Teste de Allen não mostrou alterações. Apesar de a paciente não ter apresentado fenômenos embólicos ou trombos no aneurisma, optou-se pela ressecção devido à sintomatologia associada e para evitar complicações. Durante a exploração cirúrgica, confirmou-se a presença de aneurisma de artéria radial, sem ramos digitais originando-se do mesmo, e ausência de alteração na perfusão da mão após interrupção do fluxo arterial. Optou-se pela ligadura arterial e excisão do saco aneurismático, com excelente resultado pós-operatório.

Na literatura, encontraram-se poucos casos descritos como aneurisma de artéria radial na região da tabaqueira anatômica; a maioria dos aneurismas em artérias

das mãos ocorre na artéria ulnar e está associada a esforços repetitivos, trauma local<sup>3-5</sup>. Em alguns casos, foi realizado acompanhamento clínico<sup>4,5</sup>, devido ao risco de isquemia na mão e dedos. Para prevenção desse risco, está indicada a correção cirúrgica do aneurisma (ligadura e ressecção ou ressecção com revascularização)<sup>9,10</sup>.

Como a paciente no caso relatado apresentava teste de Allen normal, avaliação da circulação da mão ao eco-Doppler colorido sem alterações e ausência de trombos no aneurisma, optou-se pela aneurismectomia e ligadura proximal e distal da artéria, com resultado eficiente. Na avaliação pré-operatória, nos exames de imagem, não encontramos aneurismas em outras localizações ou alterações cardiovasculares. Os exames pré-operatórios e o anatomopatológico não evidenciaram a etiologia da doença, sendo a lesão considerada um aneurisma verdadeiro da artéria radial na região da tabaqueira anatômica, de natureza idiopática.

### Referências

1. Brito CJ. Aneurismas arteriais periféricos. In: Maffei FH. Doenças vasculares periféricas. Rio de Janeiro: Medsi; 2002. p. 1149-67.
2. Brito CJ, Azevedo Jr. AC, Schulze GC. Aneurismas periféricos. In: Brito CJ. Cirurgia vascular. Rio de Janeiro: Revinter; 2002. p. 534-50.
3. Behar JM, Winston JS, Knowles J, Myint F. [Radial artery aneurysm resulting from repetitive occupational injury: Tailor's thumb](#). Eur J Vasc Endovasc Surg. 2007;34:299-301.
4. Yaghoubian A, de Virgilio C. [Noniatrogenic aneurysm of the distal radial artery: a case report](#). Ann Vasc Surg. 2006;20:784-6.
5. Walton NP, Choudhary F. [Idiopathic radial artery aneurysm in the anatomical snuff box](#). Acta Orthop Belg. 2002;68:292-4.
6. Gray RJ, Stone WM, Fowl RJ, Cherry KJ, Bower TC. [Management of true aneurysms distal to the axillary artery](#). J Vasc Surg. 1998;28:606-10.
7. Ruengsakulrach P, Brooks M, Hare DL, Gordon I, Buxton BF. [Preoperative assessment of hand circulation by means of Doppler ultrasonography and the modified Allen test](#). J Thorac Cardiovasc Surg. 2001;121:526-31.
8. Al-Omran M. [True ulnar artery aneurysm of the hand in an 18-month-old boy: a case report](#). J Vasc Surg. 2007;45:841-3.
9. Hattori N, Furuta Y, Shiraishi K, Nakayama T, Isobe K, Tanaka T. The radial artery aneurysm within the anatomical snuffbox. Jpn J Vasc Surg. 2004;13:597-601.
10. Miura S, Kigawa I, Miyari T, Fukuda S. A surgically treated case of true radial arterial aneurysm in the anatomical snuffbox. Jpn J Vasc Surg. 2004;13:687-690.

---

### Correspondência:

Regina de Faria Bittencourt da Costa  
Rua Vilela, 875/61  
CEP 03314-000 – São Paulo, SP  
Tel.: (11) 69413849  
Fax: (11) 91714769  
E-mail: costara@uol.com.br