

# Angioplastia infrapoplíteia: quanto mais artérias tratar, melhor?

*Infrapopliteal angioplasty: the more arteries are treated the better?*

Ricardo de Alvarenga Yoshida<sup>1</sup>, Carlos Eduardo Cunha da Silva<sup>2</sup>,  
Marcone Lima Sobreira<sup>3</sup>, Winston Bonetti Yoshida<sup>4</sup>

### Introdução

A aterosclerose é tida como uma doença da civilização, que cresce com ela e que a cada dia acomete indivíduos mais jovens<sup>1,2</sup>. Com uma distribuição mundial aparentemente regular, manifesta-se em cerca de 3 a 10% da população<sup>2-4</sup>, aumentando para 15 a 20% em pessoas acima de 70 anos<sup>3,4</sup>. A incidência média anual de doença arterial obstrutiva periférica (DAOP) sintomática – aterosclerose –, de acordo com estudo de Framingham<sup>5</sup>, é de 26 por 10.000 homens e 12 por 10.000 mulheres, aumentado com a idade.

Na apresentação inicial dessa doença, 20 a 30% dos pacientes com 50 anos ou mais são assintomáticos, 30 a 40% têm dores atípicas nas pernas, 10 a 35% têm claudicação intermitente típica e 1 a 3% têm isquemia crítica<sup>3,4</sup>. Após 5 anos de evolução, dentre os pacientes que inicialmente não apresentam isquemia crítica, 70 a 80% estabilizam os sintomas de claudicação, 10 a 20% pioram da claudicação e 5 a 10% desenvolvem isquemia crítica<sup>3,4</sup>. Já entre os pacientes que apresentam isquemia crítica inicialmente, 45% permanecem vivos com os dois membros, 30% são amputados e 25% falecem<sup>3,4</sup>.

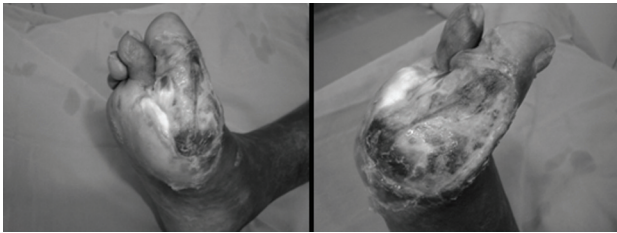
A partir de vários estudos epidemiológicos realizados nas últimas décadas, foram estabelecidos os fatores de risco para DAOP que influenciam na evolução natural dessa doença, aumentando sua incidência e acelerando sua progressão<sup>3,4</sup>. Admite-se que os principais fatores de risco sejam: idade, sexo, dislipidemia, tabagismo, hipertensão arterial sistêmica (HAS), diabetes melito (DM), obesidade, hiper-homocisteinemia e fatores genéticos ou familiares de doença aterosclerótica<sup>1,3,4</sup>. Os pacientes diabéticos têm duas vezes mais sintomas de claudicação intermitente, quatro vezes mais chance de desenvolver isquemia crítica e cinco a dez vezes mais propensão a amputação do que os não-diabéticos<sup>3,4</sup>.

Nos pacientes diabéticos, em particular os que frequentemente têm isquemia crítica com lesões multissegmentares e de predomínio distal (infrapoplíteia), a revascularização bem-sucedida, principalmente usando condutos venosos, diminui o risco de amputações maiores<sup>2-4,6-14</sup>. Mais recentemente, devido ao desenvolvimento de novos materiais endovasculares, cateteres, perfis menores e melhora na curva de aprendizado dos

- 
1. Cirurgião vascular e endovascular. Pós-graduando e colaborador, Disciplina de Angiologia, Cirurgia Vascular e Endovascular, Faculdade de Medicina de Botucatu (FMB), Universidade Estadual São Paulo (UNESP), Botucatu, SP.
  2. Cirurgião vascular, Hospital Meridional de Cariacica, Cariacica, ES. Ex-residente, Disciplina de Angiologia, Cirurgia Vascular e Endovascular, FMB, UNESP, Botucatu, SP.
  3. Médico contratado, Disciplina de Angiologia, Cirurgia Vascular e Endovascular, FMB, UNESP, Botucatu, SP.
  4. Professor adjunto, livre-docente, Disciplina de Angiologia, Cirurgia Vascular e Endovascular, FMB, UNESP, Botucatu, SP.

Não foram declarados conflitos de interesse associados à publicação deste artigo.

Artigo submetido em 22.03.08, aceito em 23.04.08.



**Figura 1** - Úlcera com fundo necrótico e secreção purulenta, estendendo-se do dorso do pé até face lateral do hálux direito e segundo pododáctilo

cirurgiões, a angioplastia infrapoplíteia vem se tornando uma alternativa atrativa, por ser menos invasiva e apresentar bons resultados imediatos<sup>3,4,6-8,11-22</sup>.

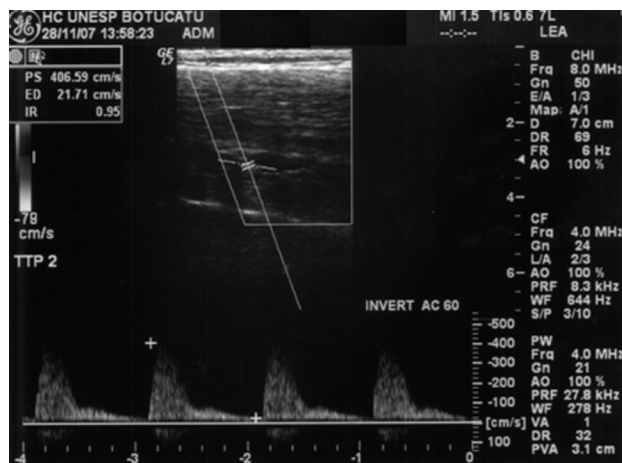
O objetivo deste desafio é discutir, através de um caso ilustrativo, até onde a revascularização distal, utilizando a técnica endovascular, deve prosseguir.

### Parte I - Caso clínico

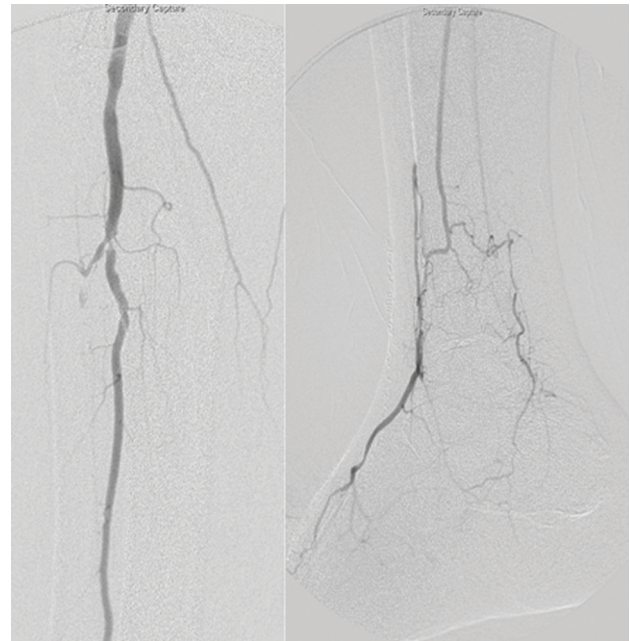
#### *História progressa e descrição cirúrgica*

Paciente do sexo feminino, 68 anos, natural de São Manoel (SP), hipertensa, diabética, cardiopata, ex-etilista (4 a 5 doses de aguardente/dia durante 20 anos) e tabagista (38 anos/maço), portadora de DAOP, com macro e microangiopatia diabética.

Há 2 meses, a paciente havia sido submetida a uma angioplastia com stent primário auto-expansível da artéria femoral superficial proximal direita, angioplastia com cateter-balão da transição fêmoro-poplíteia e da lesão



**Figura 2** - Duplex arterial do membro inferior direito apresentando tronco tibiofibular próximo da junção com artéria fibular (estenose > 70%)

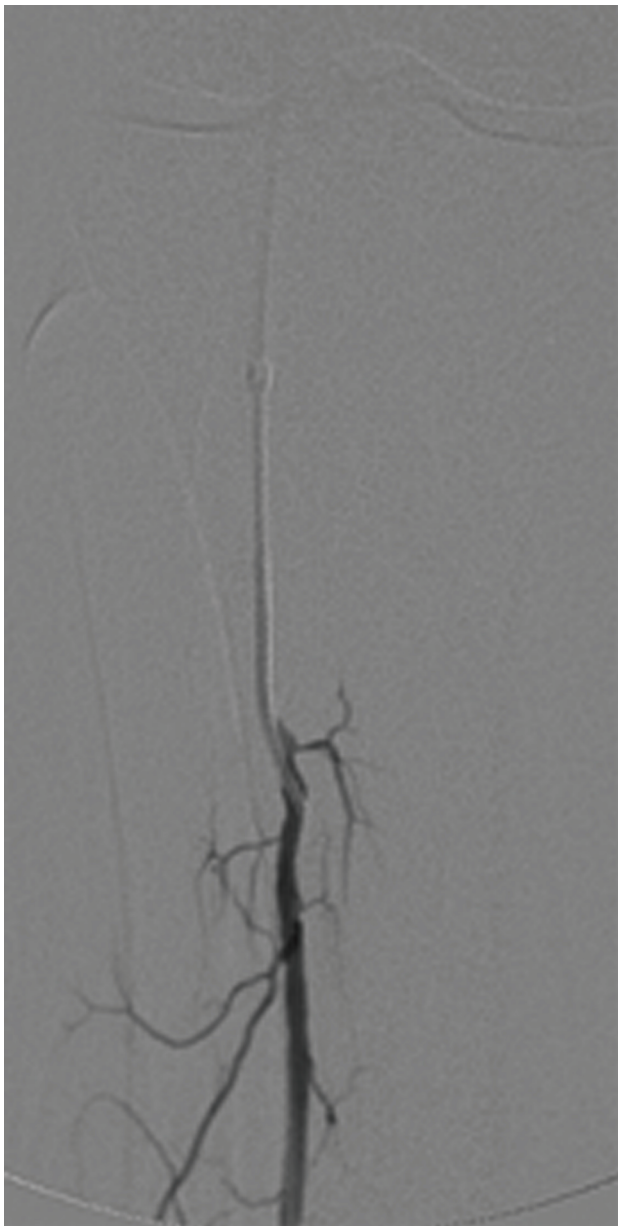


**Figura 3** - Angiografia pré-procedimento: tronco tibiofibular pérvio, artéria tibial anterior ocluída logo após sua emergência, artéria tibial posterior ocluída em sua origem; artéria fibular: estenose crítica ( $\pm 90\%$ ), pérvia em toda sua extensão, com irregularidades parietais; origina a artéria perfurante anterior distalmente, a qual reenche a artéria dorsal do pé

do tronco tibiofibular (TTF), com sucesso. Passou a apresentar pulso poplíteo, mantendo os distais ausentes, porém com importante melhora clínica. Os índices tornozelo-braquial (ITB) da artéria tibial anterior (TA) e da artéria fibular, que inicialmente eram 0,46, passaram para 0,57, e o índice da artéria tibial posterior (TP) manteve-se em zero.

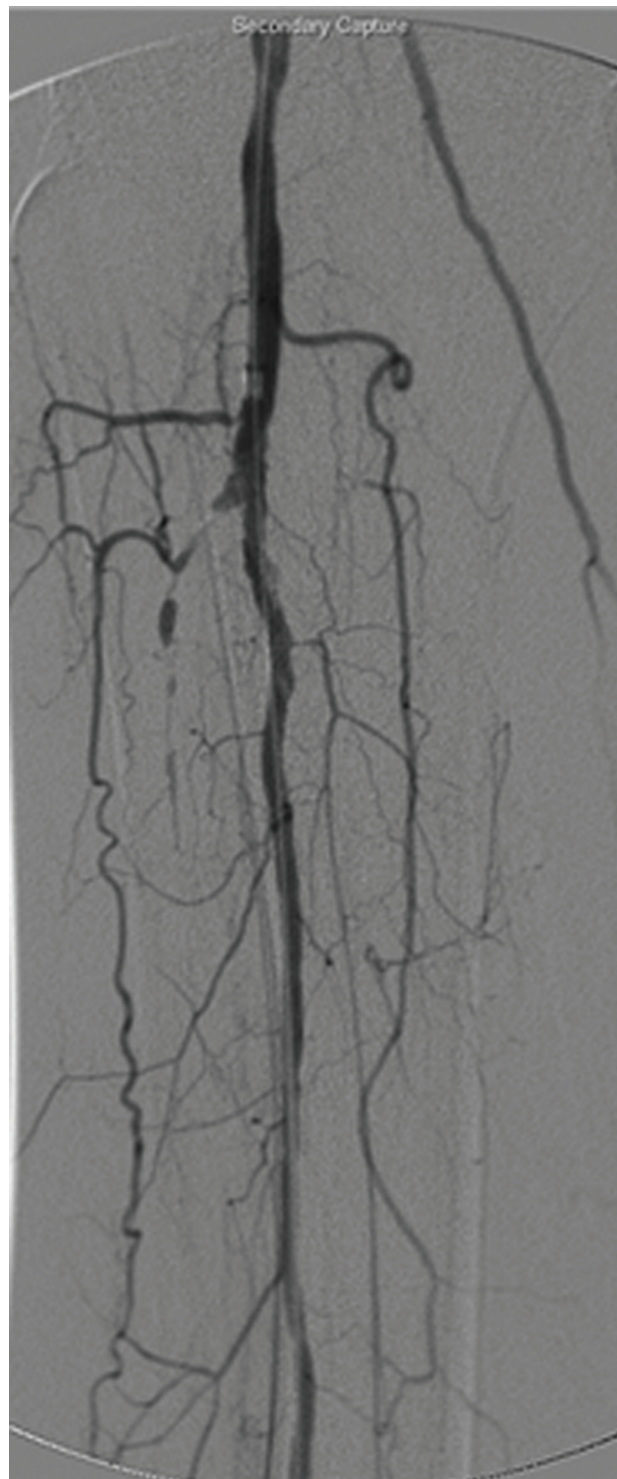
Perdeu seguimento por 2 meses e compareceu ao pronto-socorro queixando-se de dores em repouso e piora da úlcera, com fundo necrótico e saída de secreção purulenta, estendendo-se pelo dorso do pé, face lateral do hálux direito e segundo pododáctilo (Figura 1). Foi realizado um mapeamento *duplex* arterial do membro inferior direito, evidenciando a artéria femoral superficial pérvia, sem sinais de estenose significativa, e TTF próximo da junção com artéria fibular com sinais ultrasonográficos de estenose > 70% (Figura 2).

A paciente foi internada para novo tratamento endovascular. Optou-se por punção contralateral para poupar o stent prévio, que se localizava na artéria femoral



**Figura 4** - Angiografia seletiva artéria fibular: certificação de que o fio-guia encontrava-se na luz do vaso

superficial proximal. A punção foi realizada com agulha 18G, passando fio-guia hidrofílico tipo Stiff, 260 cm, 0,035 mm. Retirou-se a agulha e passou-se introdutor valvulado 5F de 11 cm. Pelo fio-guia, foi introduzido cateter diagnóstico mamária para realização da manobra de *crossover*. Realizou-se angiografia seletiva de controle e, após, trocou-se o introdutor 5F por um 6F/90 cm (Bright Tip). Nesse momento, foi administrada heparina não-fracionada endovenosa na dose de 5.000 UI.



**Figura 5** - Controle angiográfico após angioplastia simples da lesão da artéria fibular evidenciando sucesso imediato do procedimento

Sob visão de *road map*, o introdutor longo foi progredido pelo fio-guia até a região infragenicular. Foi realizada nova angiografia para localizar as lesões a serem

tratadas. A angiografia evidenciou TTF pérvio, TA ocluída logo após sua emergência, TP ocluída em sua origem e estenose crítica ( $\pm 90\%$ ) próximo à origem da artéria fibular, que se encontrava pérvia em toda sua extensão, mas com várias irregularidades parietais moderadas e difusas. Em sua porção distal, dava origem à artéria perfurante anterior, a qual reenchia a artéria dorsal do pé (Figura 3).

Através de procedimento guiado por *road map*, a lesão da artéria fibular foi transposta por meio de fio-guia hidrofílico tipo Stiff, 260 cm, 0,035 mm e cateter vertebral com dificuldade, pois se tratava de uma lesão calcificada. Após a transposição, foi realizada uma angiografia seletiva para assegurar que o fio-guia encontrava-se na luz do vaso (Figura 4). Utilizando-se um cateter-balão 3,0 X 120 mm (Sailor, Invatech, OTW, 0,035 mm, 5F), realizou-se angioplastia simples da lesão, com sucesso imediato evidenciado no controle angiográfico, mostrando artéria fibular pérvia, sem irregularidades parietais e com término no seu ramo distal, e artéria perfurante anterior, a qual reenchia a artéria dorsal do pé, conforme evidenciado na arteriografia prévia (Figura 5).

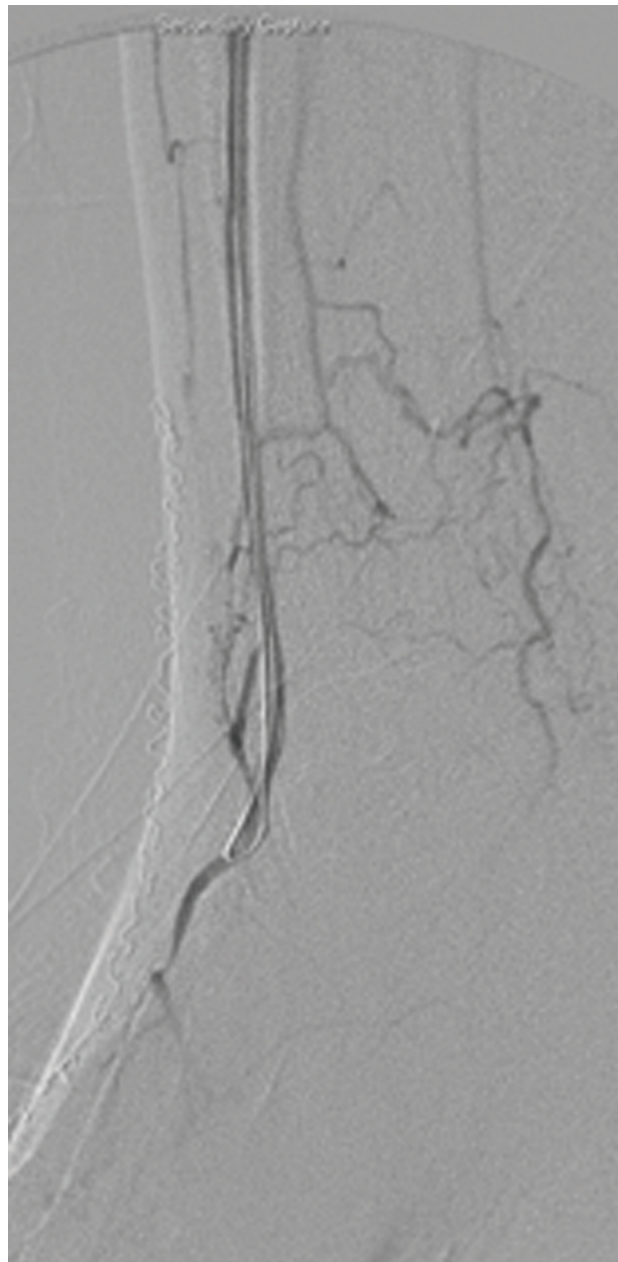
#### **Desafio terapêutico**

- Como a artéria fibular reenchia a artéria dorsal do pé pela perfurante anterior, deveríamos parar por aí?
- O tratamento da artéria TA importaria algum risco de perda dessa comunicação?
- Esse tratamento adicional, se bem-sucedido, seria custo/efetivo?

#### **Parte II - O que foi feito?**

##### **Descrição cirúrgica**

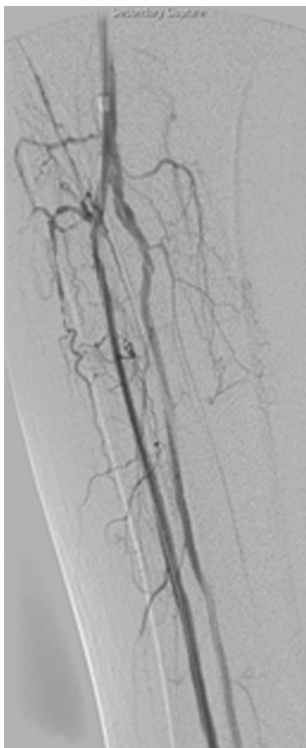
Optou-se por abordar a artéria TA e tentar recanalizá-la. Com o fio-guia e o cateter utilizados no procedimento anterior, foi realizado cateterismo seletivo do cajado da artéria TA, e o fio-guia foi inserido distalmente, com certa resistência, até a artéria dorsal do pé, que se encontrava pérvia (Figura 6). O cateter vertebral foi trocado pelo cateter-balão utilizado no procedimento anterior. Na arteriografia de controle realizada pelo cateter-balão, evidenciou-se que o cateter encontrava-se dentro da luz do vaso. Dessa maneira,



**Figura 6** - Controle angiográfico pré-procedimento na artéria tibial anterior: fio-guia na luz do vaso

realizou-se angioplastia desse vaso em três etapas, disto-proximal, com sucesso imediato.

Na realização do controle final, foi percebida dissecação de parede na origem das artérias fibular e TA (Figura 7), optando-se então por implante de stent nessas artérias. Houve necessidade de troca do fio-guia para um fio 0,014, ponta *floppy*, 300 cm. Primeiramente, foi realizado o implante do stent 3,0 X 56 mm (balão-expansível Cromis, Invatech) na artéria fibular, seguido

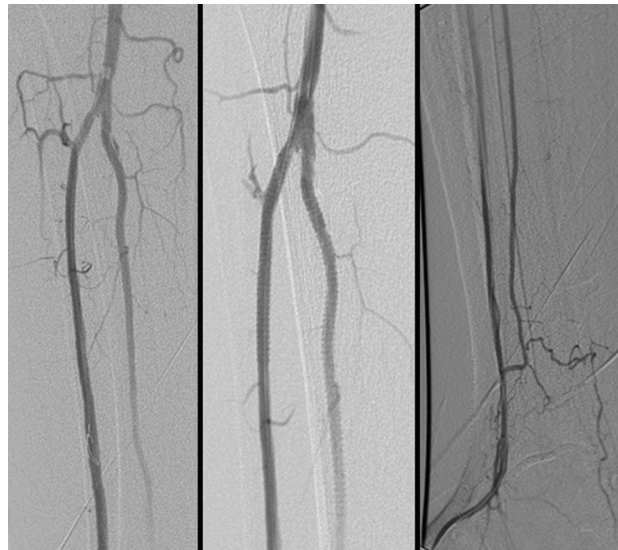

**Figura 7** - Controle angiográfico pós-recanalização da artéria tibial anterior evidenciando dissecção proximal das artérias tibial anterior e fibular

do implante do stent 3,0 X 40 mm (balão-expansível Cromis, Invatech) na artéria TA, com sucesso. No controle angiográfico final, foi evidenciado fluxo normal pelas artérias TA e fibular (Figura 8). Retirou-se o introdutor longo, que foi trocado por outro 6F de 11 cm, para posterior compressão manual.

No final do procedimento, houve aparecimento de pulso na artéria TA e na artéria dorsal do pé, e o ITB da artéria fibular era de 1,0. O introdutor 6F de 11 cm foi retirado 2 horas após o procedimento, sem intercorrências ou formação de hematomas.

A paciente foi mantida com antiagregantes plaquetários, ácido acetilsalicílico (200 mg/dia) e clopidogrel (75 mg/dia), além de suas medicações habituais, evoluindo com melhora expressiva da dor, não sendo mais necessário o emprego de medicações analgésicas, com manutenção do pulso nas artérias TA e dorsal do pé até seu último retorno 1 mês após o procedimento.



**Figura 8** - Resultado final: fluxo normal pelas artérias tibial anterior e fibular

### Discussão

A simplicidade e a elegância técnica de introduzir cateteres intra-arteriais causaram uma revolução no diagnóstico e no tratamento da doença cardiovascular periférica<sup>23,24</sup> e, associadas às contribuições de Dotter & Judkins<sup>25</sup>, Amplatz<sup>26</sup> e Gruntzig et al.<sup>27</sup>, aceleraram o desenvolvimento das intervenções endovasculares. Essas foram as primeiras terapias minimamente invasivas atualmente aplicadas em outras vertentes da doença aterosclerótica, como a DAOP. No entanto, não são todos os territórios vasculares periféricos que têm consensos bem estabelecidos<sup>3,4,13</sup>.

A experiência com angioplastia infrapoplíteia é limitada. Segundo TASC II<sup>3,4</sup>, há evidências crescentes que suportam esse tratamento para salvamento de membro em pacientes que apresentam as artérias infrapoplíteias estenóticas ou ocluídas; porém, somente quando há presença de fluxo distal no pé, em pacientes com alto risco cirúrgico e para salvamento de enxertos distais prévios. Ainda é controversa a indicação para tratar claudicação intermitente<sup>3,4</sup>, assim como o emprego de stents nesse território<sup>3,4,18,19</sup>.

Com relação aos resultados imediatos do tratamento endovascular das lesões distais, há sucesso em 90% dos casos segundo TASC II<sup>3,4</sup>. Uma metanálise<sup>13</sup>, incluindo 1.282 membros tratados, mostrou sucesso imediato de 93% de salvamento de membro e 74% após 1

ano. Em série de casos prévia, as taxas de salvamento de membro variaram de 76 a 94%<sup>6-8,10-12,14,16-18,20-22</sup>.

Entretanto, o tratamento endovascular das lesões infrapoplíteas tem elevado potencial de complicações, dentre as quais podemos citar: espasmo arterial, perfuração arterial pelo fio-guia, normalmente autolimitada, dissecação intimal sem oclusão da artéria, dissecação intimal com oclusão da artéria, embolia distal e rotura da artéria pelo balão e trombose do vaso tratado<sup>28</sup>. Podemos nos deparar com situações em que, na tentativa de recanalizar uma artéria, provoca-se a oclusão de outra adjacente, principalmente em bifurcações em que a placa normalmente não se limita somente à artéria em questão<sup>28</sup>.

Contudo, algumas situações permanecem incertas. Já foi bem definido pelo TASC II<sup>3,4</sup> que, em pacientes que sofrem de isquemia crítica e são portadores de lesões proximais e distais, ambas as lesões devem ser tratadas concomitantemente para promover a cicatrização, melhorar a perviedade do procedimento e diminuir o risco de perda do membro. Porém, não estão definidas quantas e quais artérias distais devem ser tratadas, principalmente quando nos deparamos com lesões oclusivas. Além disso, nos pacientes diabéticos, nos quais as lesões distais são predominantes<sup>3,4,7</sup>, não se sabe se o tratamento isolado de uma artéria, a artéria fibular, que é a mais preservada, é suficiente para cicatrizar as feridas e diminuir a taxa de amputação, ou se há necessidade de revascularização de pelo menos uma artéria tibial para obtermos melhores resultados<sup>7,8</sup>.

Somente um trabalho de série de casos discutiu esses aspectos. Faglia et al.<sup>7</sup> observaram que alguns pacientes que tiveram sucesso técnico inicial apresentaram piora das lesões, não apresentando cicatrização conforme o esperado. Nesses pacientes, o controle angiográfico evidenciou que a(s) artéria(s) tratada(s) permanecia(m) pérvia(s), sem estenoses hemodinamicamente significativas. Dessa maneira, a análise dessa série de casos mostrou que:

- Na angioplastia realizada somente no segmento proximal, em pacientes com comprometimento distal concomitante, a probabilidade de amputação maior continuava elevada<sup>7</sup>.

- Nos pacientes com comprometimento distal isolado, o tratamento restrito somente à artéria fibular (comumente mais preservada em pacientes diabéticos) não preveniu amputação maior<sup>7</sup>.
- A recanalização de pelo menos uma artéria tibial implicou em redução da taxa de amputações maiores<sup>7</sup>.
- A medida da tensão parcial de oxigênio (TcPO<sub>2</sub>) antes da angioplastia não apresentou diferença estatística entre pacientes que necessitaram ou não de amputação, não sendo preditor para tal. Em contraste, o sucesso da angioplastia associado com o aumento de TcPO<sub>2</sub> acima do valor basal inicial foi relacionado com salvamento do membro. Dessa maneira, o aumento de TcPO<sub>2</sub> acima dos valores basais, após angioplastia, pode ser um preditor de salvamento do membro<sup>7</sup>.

Apesar deste estudo<sup>7</sup> não ser multicêntrico ou randomizado, levantou-se pontos importantes que deverão servir de guia para estudos futuros. A partir deste relato de caso, podemos inferir que o tratamento endovascular das lesões infrapoplíteas é uma maneira elegante de tratar essas lesões com bons resultados no salvamento de membros. A decisão de quais artérias devem ser tratadas em lesões distais deveria ser objeto de mais estudos para o estabelecimento de protocolos, visando a melhores resultados.

### Referências

1. Yoshida R, Yoshida W, Maffei F, et al. Comparative study of evaluation and outcome of patients with intermittent claudication, with or without limitation for exercises, followed in specific out-patient setting. *J Vasc Bras.* 2008;"In Press".
2. Lastoria S, Maffei F. Aterosclerose obliterante periférica: epidemiologia, fisiopatologia, quadro clínico e diagnóstico. In: Maffei F, editor. *Doenças vasculares periféricas.* 3ª ed. São Paulo: Medsi; 2002. v. 2. p. 1007-24.
3. Norgren L, Hiatt WR, Dormandy JA, et al. [Inter-Society Consensus for the Management of Peripheral Arterial Disease \(TASC II\)](#). *J Vasc Surg.* 2007;45 Suppl S:S5-67.
4. Norgren L. [\[New international consensus document on peripheral arterial disease. TASC II for improved care\]](#). *Lakartidningen.* 2007;104:1474-5.
5. Kannel WB, Skinner JJ Jr., Schwartz MJ, Shurtleff D. [Intermittent claudication. Incidence in the Framingham study.](#) *Circulation.* 1970;41:875-83.

6. Faglia E, Clerici G, Caminiti M, Quarantiello A, Curci V, Morabito A. **Predictive values of transcutaneous oxygen tension for above-the-ankle amputation in diabetic patients with critical limb ischemia.** Eur J Vasc Endovasc Surg. 2007;33:731-6.
7. Faglia E, Clerici G, Clerissi J, et al. **When is a technically successful peripheral angioplasty effective in preventing above-the-ankle amputation in diabetic patients with critical limb ischaemia?** Diabet Med. 2007;24:823-9.
8. Faglia E, Mantero M, Caminiti M, et al. **Extensive use of peripheral angioplasty, particularly infrapoplíteia, in the treatment of ischaemic diabetic foot ulcers: clinical results of a multicentric study of 221 consecutive diabetic subjects.** J Intern Med. 2002;252:225-32.
9. Albers M, Romiti M, Brochado-Neto FC, De Luccia N, Pereira CA. **Meta-analysis of poplíteia-to-distal vein bypass grafts for critical ischemia.** J Vasc Surg. 2006;43:498-503.
10. Amato B, Iuliano GP, Markabouoi AK, et al. **Endovascular procedures in critical leg ischemia of elderly patients.** Acta Biomed. 2005;76 Suppl 1:11-5.
11. Diffin DC, Kandarpa K. **Percutaneous recanalization of peripheral arterial occlusions.** World J Surg. 2001;25:312-7; discussion 317-8.
12. Johnston K. **Endovascular surgery in the management of chronic lower extremity ischemia.** In: Rutherford R, editor. Vascular surgery. 6th ed. Denver: Elsevier Saunders; 2006. v. 2. p. 1192-221.
13. Kandarpa K, Becker GJ, Ferguson RD, Connors JJ 3rd, Wojak JC, Landow WJ. **Transcatheter interventions for the treatment of peripheral atherosclerotic lesions: part II.** J Vasc Interv Radiol. 2001;12:807-12.
14. Sigala F, Menenakos C, Sigalas P, et al. **Transluminal angioplasty of isolated crural arterial lesions in diabetics with critical limb ischemia.** Vasa. 2005;34:186-91.
15. Kandarpa K, Becker GJ, Hunink MG, et al. **Transcatheter interventions for the treatment of peripheral atherosclerotic lesions: part I.** J Vasc Interv Radiol. 2001;12:683-95.
16. Golzar JA, Belur A, Carter LI, Choksi N, Safian RD, O'Neill WW. **Contemporary percutaneous treatment of infrapoplíteia arterial disease: a practical approach.** J Interv Cardiol. 2007;20:222-30.
17. Jahnke T, Link J, Muller-Hulsbeck S, Grimm J, Heller M, Brossman J. **Treatment of infrapoplíteia occlusive disease by high-speed rotational atherectomy: initial and mid-term results.** J Vasc Interv Radiol. 2001;12:221-6.
18. Peeters P, Bosiers M, Verbist J, Deloose K, Heublein B. **Preliminary results after application of absorbable metal stents in patients with critical limb ischemia.** J Endovasc Ther. 2005;12:1-5.
19. Tsetis D, Belli AM. **The role of infrapoplíteia angioplasty.** Br J Radiol. 2004;77:1007-15.
20. Ansel GM, Sample NS, Botti IC Jr., et al. **Cutting balloon angioplasty of the poplíteia and infrapoplíteia vessels for symptomatic limb ischemia.** Catheter Cardiovasc Interv. 2004;61:1-4.
21. Atar E, Siegel Y, Avrahami R, Bartal G, Bachar GN, Belenky A. **Balloon angioplasty of poplíteia and crural arteries in elderly with critical chronic limb ischemia.** Eur J Radiol. 2005;53:287-92.
22. Haider SN, Kavanagh EG, Forlee M, et al. **Two-year outcome with preferential use of infrainguinal angioplasty for critical ischemia.** J Vasc Surg. 2006;43:504-12.
23. Seldinger SI. **Catheter replacement of the needle in percutaneous arteriography.** Acta Radiol. 1953;39:368-76.
24. Francisco Jr. F, Jacques N. **Angioplastia transluminal percutânea.** In: Maffei F, editor. Doenças vasculares periféricas. 3ª ed. São Paulo: Medsi; 2002. v. 1. p. 843-64.
25. Dotter CT, Judkins MP. **Transluminal treatment of arteriosclerotic obstruction: description of a new technique and a preliminary report of its application.** Circulation. 1964;30:654-70.
26. Amplatz K. **A cardiovascular injector.** Radiology. 1960;74:79-80.
27. Gruntzig AR, Senning A, Siegenthaler WE. **Nonoperative dilatation of coronary-artery stenosis: percutaneous transluminal coronary angioplasty.** N Engl J Med. 1979;301:61-8.
28. Araújo AP, Gomes CFA. **Correção endovascular da doença oclusiva das artérias infra-patelares.** In: Lobato A, editor. Cirurgia endovascular. São Paulo: ICVE; 2006. v. 1. p. 373-86.

---

Correspondência:

Ricardo de Alvarenga Yoshida  
 Depto. de Cirurgia e Ortopedia  
 Faculdade de Medicina de Botucatu, UNESP  
 CEP 18618-970 – Botucatu, SP  
 Tel.: (14) 3811.6269  
 E-mail: ricardoyoshida@gmail.com