

# Comparação entre o *laser* endovenoso e a fleboextração total da veia safena interna: resultados em médio prazo

*Comparison of endovenous laser therapy vs. conventional stripping of the great saphenous vein: midterm results*

Charles Angotti Furtado de Medeiros\*

## Resumo

**Objetivo:** Comparar a fotocoagulação endovenosa com *laser* diodo e a fleboextração total da veia safena interna.

**Métodos:** Trata-se de um estudo prospectivo, controlado e cego de 20 pacientes com varizes sintomáticas e insuficiência bilateral da veia safena interna que foram operados entre março de 2002 e fevereiro de 2004. Para cada caso, foram realizadas aleatoriamente (sorteio) as duas técnicas, sendo uma em cada lado. A avaliação pós-operatória consistiu na aplicação de questionários, exame físico e fotografia digital em todos os pacientes desde o 7º dia de pós-operatório. Também foi realizado controle ultra-sonográfico no 30º dia de pós-operatório e pletismografia a ar no 60º dia após a cirurgia. Este projeto foi aprovado pela comissão de ética, e os pacientes foram incluídos ao assinarem o consentimento pós-informação. Os dados foram submetidos a análise estatística com os programas SPSS e SAS.

**Resultados:** A técnica que utilizou o *laser* endovenoso apresentou dor semelhante, mas menos edema e menos hematoma durante o pós-operatório. O índice de melhora estética e de satisfação com a cirurgia foi de 100% para as duas técnicas, mas a maioria dos pacientes respondeu que o membro operado com o *laser* foi o mais beneficiado. Houve melhora do tempo de enchimento venoso nos dois grupos, mas sem diferença significativa entre eles. Durante o seguimento (média de 26 meses), houve um caso de parestesia leve e transitória do lado convencional e somente uma recanalização do lado *laser*.

**Conclusão:** A fotocoagulação endovenosa para o tratamento da veia safena interna em pacientes com varizes de membros inferiores é segura e apresenta resultados comparáveis aos da fleboextração convencional.

**Palavras-chave:** Varizes, veia safena, insuficiência venosa, fotocoagulação a *laser*.

## Abstract

**Objective:** To compare endovenous diode laser photocoagulation and conventional stripping of the great saphenous vein.

**Methods:** A controlled and blind prospective study of 20 patients with symptomatic varicose veins and bilateral great saphenous vein insufficiency who underwent surgery between March 2002 and February 2004. For each case, both techniques were randomly performed, one at each side. The postoperative assessment consisted of questionnaires, physical examination and digital photography of all patients since the 7<sup>th</sup> postoperative day. Patients also underwent examination with duplex scan at the 30<sup>th</sup> postoperative day and air plethysmography 60 days after the surgery. This project was approved by the ethics committee, and the patients were included after signing the consent form. All data were submitted to statistical analysis using the software SPSS and SAS.

**Results:** The endovenous laser technique presented similar pain, but less edema and less hematoma during the postoperative period. The index of esthetic improvement and satisfaction with the surgery was 100% for both techniques, but a minority of patients reported that the limb operated with the laser had better results. There was improvement in venous filling time in both groups, but with no significant difference. During the follow-up (average of 26 months), there was one case of mild and transient paresthesia at the conventional side and only one recanalization at the laser side.

**Conclusion:** The endovenous photocoagulation for the treatment of the great saphenous vein in patients with lower limb varicose veins is safe and presents results comparable with the conventional stripping.

**Keywords:** Varicose vein, saphenous vein, venous insufficiency, laser photocoagulation.

\* Mestre, Especialista em Angiorradiologia e Cirurgia Endovascular, SBACV. Membro, Centro de Referência em Cirurgia Endovascular, Universidade Estadual de Campinas (UNICAMP), Campinas, SP. Professor, Disciplina de Cirurgia Vascular Periférica, Faculdade de Ciências Médicas (FCM), UNICAMP, Campinas, SP.

Artigo submetido em 24.08.06, aceito em 08.12.06.

## Introdução

Várias pessoas procuram o tratamento de varizes por razões estéticas, e muitas vezes é difícil estabelecer relação entre a queixa dos pacientes e as varizes que são visíveis. Um dos fatores fundamentais nesse processo é o refluxo, que comumente está confinado às veias do sistema venoso superficial (SVS), mas pode ser acompanhado de doença no sistema venoso profundo (SVP) e incompetência de veias perforantes<sup>1-3</sup>. O fato é que, se a insuficiência venosa não for tratada, pode se tornar um processo crônico e originar graves conseqüências, como edema persistente, eczema de estase, hiperpigmentação, dermatofibrose, tromboflebite superficial, varicorrágia e úlcera.

O padrão-ouro para o tratamento cirúrgico de varizes devido à insuficiência da junção safeno-femoral (JSF) associada ao refluxo na veia safena interna (VSI) é a ligadura da crossa com fleboextração<sup>4-7</sup>. A fleboextração convencional pode causar grandes hematomas, dores no pós-operatório (PO) e parestesias, decorrentes de lesões neurológicas, com prolongado tempo de recuperação das atividades habituais<sup>8-10</sup>. A região do tornozelo, além de ser de difícil cicatrização, é muito dolorosa e difícil de ser abordada nos casos em que existem alterações tróficas. O desenvolvimento de instrumentais mais apropriados e flexíveis, bem como a busca por técnicas menos invasivas com resultados aceitáveis, a curto e longo prazo, possibilitou o aparecimento de novas modalidades de tratamento<sup>11-19</sup>, incluindo a escleroterapia por cateter, a criocirurgia, a eletrocauterização monopolar, a radiofrequência (RF) e a ecoesclerose.

Em 1999, o flebologista espanhol Dr. Carlos Boné<sup>20</sup> publicou seus estudos do ano anterior sobre um novo método para tratar varizes tronculares por via endovenosa utilizando energia a *laser* transmitida através de uma fibra óptica. Estudos subseqüentes<sup>21,22</sup> foram realizados para avaliar a segurança e a eficácia do tratamento de varizes com o *laser* endovenoso, mostrando resultados promissores.

Um estudo clínico controlado e inédito foi desenvolvido com o objetivo de comparar a fotocoagulação endovenosa em toda extensão da VSI com a fleboextração convencional total em pacientes com insuficiência primária da JSF associada ao refluxo na VSI.

## Métodos

Trata-se de um estudo prospectivo, analítico, do tipo ensaio clínico, controlado, aleatório e cego. O

projeto de pesquisa foi submetido à apreciação da comissão de ética em pesquisa da Faculdade de Ciências Médicas da Universidade Estadual de Campinas (UNICAMP), sendo aprovado sem restrições. Os pacientes somente foram incluídos ao assinarem o consentimento pós-informação.

## Seleção da amostra

Dentre uma população não selecionada, um grupo de 20 pacientes com diagnóstico de varizes nos membros inferiores (MMII) compareceu ao Ambulatório de Cirurgia Vascular do Hospital Estadual de Sumaré no período de março de 2002 a fevereiro de 2004. Os critérios de inclusão eram pacientes sintomáticos, com varizes nos dois MMII e apresentando insuficiência bilateral da VSI em toda sua extensão pelo *duplex scan* (DS). A média de idade dos pacientes operados foi de 46 anos (23 a 71 anos). Apenas um paciente era do sexo masculino. Do total de 20 pacientes, 90% tinham história familiar de varizes. Foi encontrado o número médio de três gestações entre as mulheres. Entre elas, somente 20% relataram já ter utilizado hormônio.

O diâmetro da VSI foi medido em milímetros (mm), por meio do DS e com o indivíduo em posição ortostática, em cinco pontos diferentes (tornozelo, 1/3 médio da perna, joelho, 1/3 médio da coxa e próximo à JSF) sendo calculada a média das medidas para cada membro. Foram critérios de exclusão: varizes congênitas, varizes secundárias, varizes recidivadas, história progressiva de trombose venosa profunda (TVP), alterações no SVP, malformações anatômicas, doença arterial obstrutiva periférica e gestação em curso. A gravidade das varizes foi graduada de acordo com a classificação CEAP para doença venosa crônica<sup>23,24</sup>.

## Procedimento cirúrgico

A anestesia utilizada foi bloqueio subaracnóide ou epidural, conforme decisão do profissional responsável. Foi realizado sorteio para escolha da técnica cirúrgica a ser empregada em cada lado – o primeiro membro com fotocoagulação a *laser* da VSI (Lado L) e o membro contralateral com fleboextração convencional da VSI (Lado C) no mesmo ato. Um aparelho de *laser* diodo de 810 nm Diomed<sup>®</sup> conectado a uma fibra óptica de 600 µ foi empregado. Esse tratamento é conhecido como *endovenous laser therapy* (EVLT)<sup>TM</sup>. O seu uso já está aprovado na Comunidade Européia e nos EUA desde 2002<sup>25</sup>.

A operação no Lado L consiste em:

1. Incisão na prega inguinal, ligadura de todas as tributárias e da VSI na crossa.
2. Pequena incisão anterior no tornozelo próximo ao maléolo interno.
3. Punção anterógrada da VSI e passagem de fibra óptica conectada ao *laser* no sentido proximal até o coto da VSI na região inguinal.
4. Tração da fibra no sentido retrógrado a cada cinco mm e disparo do *laser* endovenoso com pulsos repetidos de duração e intervalo de 1 s e potência decrescente (12-4 W) em toda extensão da VSI.

A seguir, é iniciada a operação no Lado C, com os seguintes passos:

5. Incisão na prega inguinal, ligadura de todas as tributárias e da VSI na crossa.
6. Pequena incisão anterior no tornozelo, próximo ao maléolo interno.
7. Passagem do fleboextrator de aço no sentido proximal até o coto da VSI na região inguinal.
8. Ligadura da VSI desconectada na haste do fleboextrator logo abaixo da ogiva e fleboextração total da VSI no sentido distal até o tornozelo.
9. Compressão manual do trajeto da VSI extraída por 15 min.

Os passos finais são realizados simultaneamente nos dois lados:

10. Ressecção de varizes com miniincisões escalonadas e agulha de crochê.
11. Ligadura das veias perfurantes insuficientes.
12. Revisão da hemostasia, sutura das quatro incisões maiores e enfaixamento compressivo bilateral dos MMII.

### ***Cuidados pós-operatórios e seguimento***

Os pacientes recebiam alta no dia da cirurgia, com instruções para manter as faixas por mais 36 h. Avaliações clínicas foram realizadas em ambulatório no 7º, 30º e 60º dia PO por meio de um questionário e do exame físico<sup>26</sup>. Uma escala de dor foi utilizada para cada perna na primeira consulta de retorno. O edema, ao nível do tornozelo, também foi quantificado no primeiro retorno. Os hematomas foram avaliados conforme extensão em pequeno ou grande. Todos os membros operados foram fotografados com câmera digital.

Avaliação estética: questionário no 30º dia PO em cada membro – estava pior, estava igual, havia melhorado pouco ou havia melhorado muito? Satisfação: questionário de avaliação no 60º dia PO em cada membro – recomendaria a cirurgia à outra pessoa? Benefício: questionário de avaliação no 60º dia PO em cada membro – qual dos dois MMII o paciente achou que se beneficiou mais com a cirurgia? Em todos os casos, foi realizado DS a partir do 30º dia PO e pletismografia a ar<sup>27</sup> (PGA) no 60º dia PO por examinadores únicos e cegos aos dados.

### ***Processamento e análise de dados***

As informações armazenadas foram inseridas em um gerenciador de banco de dados e processadas pelos programas SPSS e SAS. A metodologia estatística empregada foi análise descritiva através de medidas de posição e dispersão para variáveis contínuas e tabelas de frequências para variáveis categóricas. Para comparação de medidas contínuas ou ordenáveis entre as técnicas, foi utilizado o teste de Wilcoxon para amostras relacionadas. Para comparação de proporções nas amostras relacionadas, foi aplicado o teste de McNemar ou teste de Stuart-Maxwell quando necessário. Para verificar quaisquer outras associações, foram utilizados o teste exato de Fisher, a análise de variância (ANOVA) e o teste de Cochran. O nível de significância adotado foi de valores de  $P < 0,05$ , e o tamanho amostral para diferença entre proporções foi considerado suficiente após análise preliminar<sup>28-30</sup>.

### **Resultados**

Nenhum paciente foi excluído na análise estatística final. Todos os pacientes foram operados com as duas técnicas descritas, sendo uma em cada membro, totalizando 20 MMII tratados com *laser* endovenoso e 20 MMII tratados com fleboextração convencional da VSI, de forma aleatória (sorteio). Os tipos de anestesia foram bloqueio subaracnóideo (65%) e bloqueio epidural (35%). A duração média das cirurgias foi de 3 h (2 a 4,5 h). O tempo médio de seguimento PO foi de 26 meses (4,5 a 35,5 meses).

Durante a primeira consulta, 85% dos pacientes queixavam-se de sintomas em relação às suas varizes (Figura 1). Não houve diferença entre os dois lados na medida do diâmetro máximo da VSI (Tabela 1). Também não foi encontrada diferença na proporção das classes clínicas da classificação CEAP (Figura 2). Nos

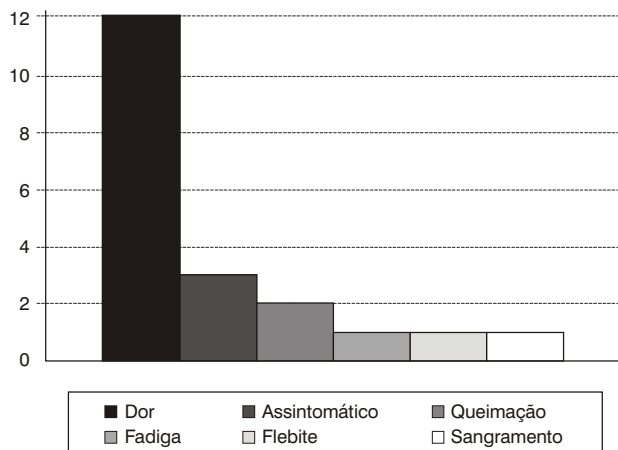


Figura 1 - Distribuição dos sintomas

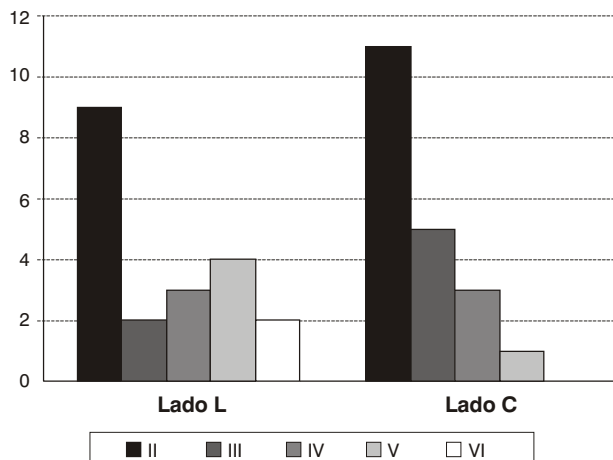


Figura 2 - Distribuição da classe clínica pela classificação CEAP entre as técnicas ( $P = 0,57$ , Stuart-Maxwell)

demais quesitos da classificação CEAP, todos os pacientes tinham etiologia primária, em nenhum foi detectado comprometimento no SVP e todos apresentavam o refluxo como fisiopatologia.

Nos membros submetidos a fotocoagulação, a dor foi interpretada como ausente ou leve em 85% dos entrevistados; dos membros tratados com a fleboexatção convencional da VSI, 80% tiveram a mesma resposta. Nenhum dos pacientes referiu dor de forte intensidade durante os 7 primeiros dias (Figura 3).

A avaliação da intensidade do edema entre as diferentes técnicas mostrou-se significativa ( $P = 0,02$ ). O edema esteve ausente em 85% do Lado L contra 60% do Lado C (Figura 4). A correlação entre a extensão do hematoma e as duas técnicas utilizadas também apresentou significância estatística ( $P = 0,03$ ). Um hematoma grande só foi observado em 20% dos membros que

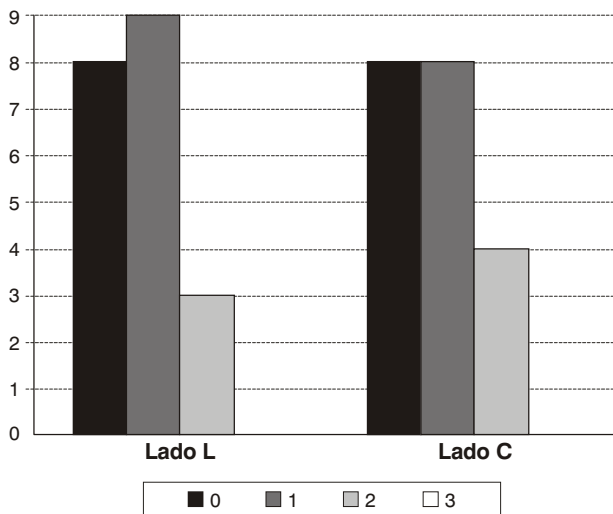


Figura 3 - Distribuição da escala da dor entre as técnicas ( $P = 0,54$ , Stuart-Maxwell)

Tabela 1 - Análise descritiva e comparação do diâmetro da veia safena interna (em mm) medida pelo *duplex scan* antes da cirurgia

	N	Média	Desvio padrão	Mínimo	Máximo	Mediana
Lado L	20	8,230	2,1595	5,0	11,3	8,150
Lado C	20	8,495	2,2329	5,0	12,0	8,200

$P = 0,53$  (teste de Wilcoxon para amostras relacionadas).

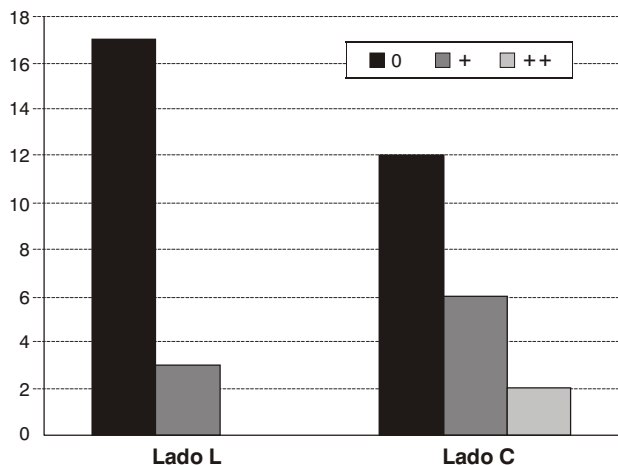


Figura 4 - Distribuição do edema entre as técnicas (P= 0,02, McNemar)

tiveram a VSI tratada com *laser*, ao passo que achado semelhante foi documentado em 60% dos membros em que a VSI foi retirada com a fleboexatção convencional (Figura 5).

Sem saber com qual técnica cada membro tinha sido operado, todos os 20 pacientes responderam que, esteticamente, os dois MMII melhoraram muito após a cirurgia quando questionados no 30º dia PO. Também obteve unanimidade a resposta do questionário no 60º dia PO, quando 100% dos pacientes afirmaram estar satisfeitos com a cirurgia realizada nos dois MMI e que recomendariam o mesmo procedimento para outras pessoas se fosse necessário. Em relação à pergunta sobre qual membro foi mais beneficiado com o tratamento, constatou-se que 70% dos entrevistados responderam a favor do Lado L e somente 10% acharam que não houve diferença entre as duas técnicas (Figura 6).

Não foram constatadas complicações durante o intra-operatório. Houve um caso de complicação pós-operatória. Esta paciente queixou-se de parestesia leve no terço distal da perna do Lado C. O DS realizado no 30º dia PO mostrou recanalização da VSI em apenas um paciente. O tempo de enchimento venoso mostrou melhora importante em todas as fases do teste com a PGA, com resultados semelhantes nos dois lados, mas sem diferença significativa entre as técnicas pela ANOVA (Figura 7). Houve diferença estatística no pré e no PO (Tabela 2).

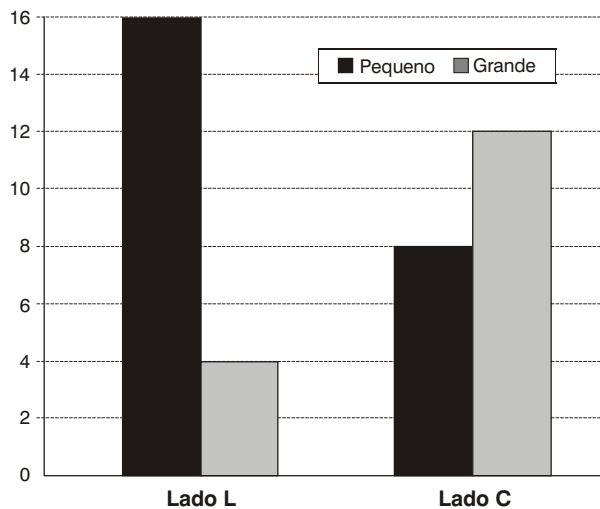


Figura 5 - Distribuição do hematoma entre as técnicas (P= 0,03, McNemar)

Tabela 2 - Análise descritiva e comparação da média do tempo de enchimento venoso medido (em s) antes e depois da cirurgia

	Lado L (média) *			Lado C (média) †		
	Após exercício simples	Após série de 10 exercícios	Andando a 3,5 km/h	Após exercício simples	Após série de 10 exercícios	Andando a 3,5 km/h
Antes	6,66	6,14	3,30	8,61	9,33	3,14
Depois	13,84	15,87	7,23	14,82	15,87	8,23

\* P= 0,02 (Cochran).

† P= 0,03 (Cochran).

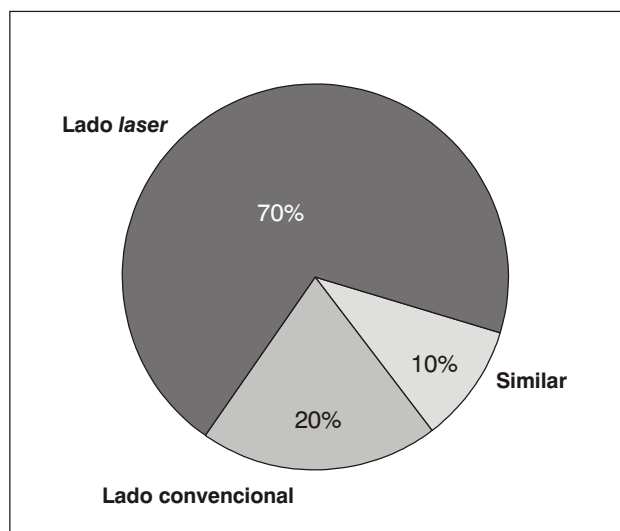


Figura 6 - Distribuição do benefício entre as técnicas ( $P = 0,01$ , McNemar)

## Discussão

Uma das preocupações deste estudo era encontrar indivíduos com uniformidade de doença varicosa em ambos os MMII. Se a distribuição dos membros operados em relação às classes clínicas (CEAP) fosse muito variada, poderíamos inferir que, nos quadros mais avançados (C4, C5 e C6), os pacientes tivessem a tendência de responder a favor ou contra pela própria gravidade da doença, e não pela técnica cirúrgica utilizada (Figura 2). Também não houve diferença entre os dois lados quanto à medida do diâmetro máximo da VSI pelo DS (Tabela 1). Desta forma, uma análise estatística preliminar mostrou que os dois grupos eram comparáveis.

É consenso entre os profissionais que realizam o tratamento de varizes com técnicas menos invasivas que os pacientes sentem menos dor e retornam mais precocemente às suas atividades<sup>31</sup>. Um trabalho recente mostrou que, na ausência de complicações significativas, existem vantagens do tratamento minimamente invasivo sobre a fleboextração convencional<sup>32</sup>. Entretanto, nem todos os que se habilitam ao uso de técnicas endovenosas são cirurgiões vasculares. Além disso, apenas a veia safena é tratada nesses casos, enquanto as tributárias varicosas permanecem intactas, diminuindo assim o trauma cirúrgico, o que poderia confundir os parâmetros analisados. Neste aspecto em particular, as miniflebectomias dos cordões varicosos e a ligadura de

veias perforantes insuficientes também são apropriadas para os procedimentos pouco invasivos, bem como para a fleboextração convencional das veias safenas<sup>33</sup>.

Os resultados sobre a dor durante a primeira semana de PO não mostraram diferença estatística significativa a favor de nenhuma das técnicas (Figura 3). É interessante notar que a dor esteve ausente em 40% dos membros operados, independente da técnica. Em geral, a dor está mais relacionada a um fator individual do que ao procedimento propriamente dito. Como as duas modalidades de tratamento foram aplicadas em um mesmo indivíduo (*laser* endovenoso em um membro e fleboextração convencional no outro), não foi possível analisar o retorno dos pacientes às suas atividades habituais.

A intensidade do edema foi muito mais acentuada nos membros que tiveram a VSI fleboextraída ( $P = 0,02$ ), sendo que o edema esteve presente em apenas 15% dos casos em que a VSI foi tratada com o *laser* endovenoso (Figura 4). É do conhecimento de todos que, durante a fleboextração da VSI, principalmente abaixo do joelho, há lesão de linfáticos, que seria responsável pela persistência do edema no PO. O *laser*, sendo liberado na forma de energia eletromagnética, não promove tração nos tecidos adjacentes, diminuindo muito a incidência de edema após a cirurgia.

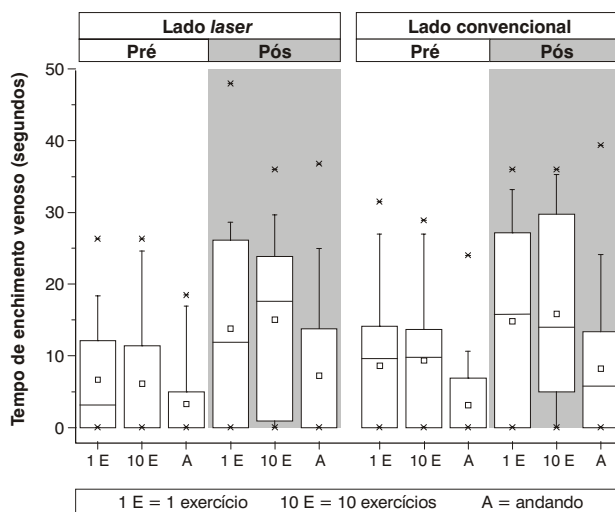


Figura 7 - *Box-plot* do tempo de enchimento venoso para cada técnica, momento de avaliação e fase do exame

A correlação entre a extensão do hematoma e as duas técnicas utilizadas também apresentou significância estatística ( $P = 0,03$ ). Um hematoma grande só foi observado em 20% dos membros que tiveram a VSI tratada com *laser* endovenoso, ao passo que achado semelhante foi documentado em 60% dos membros em que a VSI foi retirada com a fleboextração convencional (Figura 5). A explicação é que, no processo de fleboextração convencional da VSI, todas as tributárias que drenam para ela e que não foram previamente ligadas se rompem, causando sangramento e conseqüente maior hematoma.

O EVLT permite a transmissão de energia diretamente à corrente sanguínea no interior do vaso, produzindo lesão endotelial com trombose (fotocoagulação) e conseqüente fibrose da parede venosa. Trabalhos *in vitro* e *in vivo* demonstraram porque essa lesão não acontece apenas em um ponto localizado<sup>3-5,34,35</sup>. Há a formação de uma bolha de vapor na ponta da fibra, cujo volume é diretamente proporcional à potência do *laser*. Esta bolha seria a responsável pela lesão térmica que se estende ao redor da superfície interna da veia. A hemoglobina do sangue funciona aqui como tecido-alvo (cromóforo) e, portanto, absorve a maior parte da energia, permitindo uma ação de forma homogênea e com penetração tecidual mínima, de apenas 0,3 mm de profundidade. Esta penetração superficial do *laser*, comparada com outras fontes de energia, resulta em menor dano nos tecidos circunvizinhos, preservando assim outras estruturas adjacentes.

Porém, quando a veia a ser tratada está muito próxima da pele, a energia gerada, que é transmitida para as estruturas vizinhas, pode lesar a camada germinativa da epiderme e causar queimaduras. A tumescência com soro gelado (associada ou não à solução anestésica) é importante para evitar essa complicação. Ela afasta a veia da pele e provoca o colapamento da veia em toda sua extensão, além de dissipar o calor produzido. Em nossa metodologia, não foi usado tal artifício e, mesmo assim, não tivemos um só caso de queimadura. A explicação mais provável é que, quando se utiliza potência decrescente, conforme a fibra vem sendo traçada no sentido distal, a quantidade de energia liberada pode ser controlada no local onde a VSI é mais fina e mais superficial, de forma a provocar lesão apenas no interior da veia e poupar os tecidos ao seu redor.

Para prevenção das lesões nervosas dos MMII, também é necessário utilizar a potência mais baixa nos pontos onde os nervos sensitivos se encontram intima-

mente relacionados com as veias nas pernas: VSI abaixo do joelho e veia safena externa. Sabe-se que os pacientes tratados com a RF – cujo mecanismo de ação, semelhante ao *laser*, está baseado em uma forma de energia eletromagnética – apresentam índices relevantes de parestesia temporária<sup>35</sup>.

Neste trabalho, houve somente um caso de complicação pós-operatória, a qual foi relacionada com um membro submetido a fleboextração convencional da VSI (Lado C). A paciente em questão queixou-se de parestesia leve no terço distal da perna, que desapareceu completamente após 1 mês. Sinais e sintomas de lesão do nervo safeno são comuns após fleboextração da VSI até o tornozelo. É fato que essas queixas geralmente melhoram em até 6 meses, mas não deixa de ser um resultado indesejado<sup>36</sup>.

Quando questionados no 30º dia PO, todos os 20 pacientes responderam que, esteticamente, ambos os MMII melhoraram muito após a cirurgia. Todos eles também afirmaram, quando entrevistados no 60º dia PO, que estavam satisfeitos com a cirurgia realizada nos dois MMI e que recomendariam o mesmo procedimento para outras pessoas caso fosse necessário. Fica claro que, independente da técnica utilizada, após certo tempo, os pacientes ficam muito aliviados com o tratamento cirúrgico das suas varizes.

Em relação à pergunta sobre qual membro foi o mais beneficiado com o tratamento, somente 10% acharam que não houve diferença entre as duas técnicas (Figura 6). A grande maioria dos entrevistados (70%) respondeu a favor do Lado L ( $P = 0,01$ ). Esse resultado é importante porque, apesar de ser um dado subjetivo, a opinião dos pacientes é essencial durante qualquer avaliação. Houve uma nítida preferência pelo *laser*, apesar de os pacientes não saberem qual lado essa técnica representava – o sorteio foi realizado na sala de operação, e os MMII apresentavam as mesmas incisões.

É muito difícil e complexa a padronização do estudo das doenças venosas, em particular a avaliação do resultado do tratamento cirúrgico em pacientes com varizes. A PGA foi escolhida por ser um teste não-invasivo, capaz de medir variações de volume nos MMII e oferecer dados para análise da hemodinâmica venosa, antes e depois da cirurgia. A PGA testa de forma quantitativa a eficiência da função de bomba muscular e a possível presença do refluxo venoso que, juntos, determinam o desempenho do sistema venoso<sup>27</sup>. A normalização dos resultados após a cirurgia é indicativa de melhora clínica durante o seguimento<sup>37,38</sup>. A média

dos valores do tempo de enchimento venoso mensurado pela PGA antes da cirurgia nos dois grupos estudados (Figura 7 e Tabela 2) estava bem abaixo da faixa considerada normal<sup>39</sup>. Além da flexão plantar habitual e dos 10 movimentos repetidos, os pacientes foram solicitados a andar em uma esteira, uma vez que a avaliação hemodinâmica durante a caminhada reflete as alterações fisiológicas que ocorrem durante a atividade física melhor do que os exercícios estáticos convencionais<sup>40,41</sup>.

O fato é que, depois do tratamento, os membros operados, tanto com o *laser* endovenoso quanto com a fleboextração convencional da VSI, apresentaram melhora significativa nos valores analisados (Figura 7 e Tabela 2). Apesar desses bons resultados, alguns indivíduos não obtiveram a melhora hemodinâmica esperada após a cirurgia, independente da técnica utilizada. É difícil responder por que um paciente com varizes primárias, depois de operado e eliminados os principais pontos de refluxo, continua a apresentar certo grau de hipertensão venosa nos MMII, mesmo quando deambula. Talvez algum mecanismo, até agora desconhecido, afete a microcirculação através de comunicações arteriovenosas, influenciando negativamente o retorno venoso neste tipo de paciente.

Infelizmente, a maioria dos trabalhos, apesar do número crescente de pacientes operados, representa a experiência de determinado serviço e não um ensaio clínico. Existem inúmeras pequenas variações técnicas que não influenciam diretamente nos resultados do tratamento, com exceção do item sobre a liberação da energia. A importância desse assunto cresceu com a demonstração de que o insucesso na fotocoagulação da VSI é dependente da baixa fluência do *laser* (energia liberada por superfície medida em  $J/cm^2$ )<sup>42</sup>. Geometricamente, a VSI assemelha-se a um cilindro de diâmetros variados, o que dificulta o cálculo exato da fluência. Em um cálculo aproximado, mas com confiabilidade elevada, fluências abaixo de  $8,0 J/cm^2$  relacionaram-se com a recanalização precoce da VSI. De qualquer forma, a relevância de todos estes fatores – potência do *laser*, velocidade de tração, número de pulsos por cm, diâmetro da veia, modo contínuo ou pulsado – ainda não foi completamente estabelecida.

No entanto, a diferença técnica mais polêmica é a passagem da fibra óptica guiada pelo ultra-som (US) portátil sob anestesia local, deixando intacta a JSF e suas tributárias, o que minimizaria a cirurgia. A transmissão de energia através de uma fibra óptica de pequeno

diâmetro (600  $\mu m$ ) e a visualização direta da luz guia do *laser* na ponta dessa fibra asseguram seu manuseio fácil e sua exata localização, o que dispensaria o uso do US nos casos em que é realizada a ligadura da VSI de rotina. O US facilita a punção venosa, evitando a dissecação. Ele é útil nas manobras de posicionamento da fibra óptica ao identificar eventuais obstáculos: tortuosidades, estreitamentos, dilatações e falsos caminhos – como as tributárias e as veias perforantes<sup>43,44</sup>.

Caso a ligadura da crossa não faça parte do planejamento cirúrgico, é obrigatório o uso de punção guiada pelo US, que acompanha em tempo real todo o procedimento. Os disparos só devem iniciar após a visualização exata da ponta da fibra óptica, que deve estar situada 1-2 cm antes da JSF para evitar a propagação de trombos para o SVP com conseqüente TVP e embolia pulmonar, como já ocorreu em alguns casos<sup>45,46</sup>. A partir daí, a fibra deve ser tracionada regularmente a cada 3-5 mm.

Os pacientes com varizes são geneticamente suscetíveis ao surgimento de novas varizes após um tratamento inicial. A falha na correção do refluxo nas safenas é uma causa importante de recorrência após qualquer tipo de intervenção<sup>47</sup>. Um dos motivos para a recanalização da VSI após o tratamento com *laser* endovenoso é a não realização da ligadura da VSI na JSF<sup>48</sup>. Estudo com acompanhamento de 12 meses mostrou recanalização em cerca de 10% dos pacientes tratados<sup>44</sup>, similar aos achados da RF<sup>6,18</sup>. Entretanto, os resultados mais tardios de um dos pioneiros nesse assunto<sup>25</sup> evidenciam uma taxa de recanalização menor, de apenas 6,5% em 2 anos, com o uso do *laser* endovenoso sem abordar a crossa.

Durante nosso seguimento, o DS mostrou recanalização precoce da VSI em um membro (5%). No 60º dia PO, a paciente queixou-se da presença de uma veia dilatada na perna que havia sido tratada com o *laser* endovenoso. A imagem do DS mostrou uma veia perfurante insuficiente na face medial da perna que drenava para VSI neste nível, transmitindo o refluxo. A paciente foi operada posteriormente para ligadura da veia perfurante e permanece sem recidiva (24 meses depois da primeira cirurgia), apesar de o DS continuar detectando a presença de refluxo na VSI.

Publicação recente<sup>7</sup> mostrou baixa taxa de recanalização (3,0%), geralmente associada à presença de uma perfurante insuficiente na coxa. Outro bom resultado deste trabalho foi o alto índice (83%) de cicatrização de úlcera ativa em pacientes tratados com *laser* endovenoso.



so. Em nossa casuística, 2/20 membros tratados com *laser* pertenciam à classe clínica VI da classificação CEAP (Figura 2). Ambos evoluíram com cicatrização completa da úlcera no intervalo de 3 semanas e permanecem com as feridas cicatrizadas, uma após 12 meses e a outra após 18 meses de tratamento.

As afirmações sobre a recidiva de varizes não são absolutamente precisas e cercadas de todo rigor científico, em grande parte pela dificuldade em se obter pesquisas comparativas que sejam concludentes. A ligadura da VSI ao nível da JSF sem a extração da veia safena (crossectomia) tem sido largamente empregada; contudo, tem falhado na prevenção de varizes recorrentes quando comparada com a fleboextração da VSI<sup>48-50</sup>. A fotocoagulação não é análoga à crossectomia e, por isso, não devem ser comparadas. Porém, realizar o tratamento endovenoso da VSI sem a dissecação da JSF viola uma regra cardinal na cirurgia venosa, a qual estabelece que cada uma das tributárias presentes ao nível da crossa deve ser ligada separadamente<sup>18,25</sup>. Além disso, a não ligadura da VSI ao nível da JSF possibilita a propagação do trombo para o SVP, como já mencionado anteriormente.

Um dos principais achados nas recidivas é a presença de uma rede de tributárias conectando o SVS e o SVP através de novas veias formadas (neovascularização) no subcutâneo ao redor da JSF entre a drenagem do abdome inferior e da região pudenda às tributárias da coxa<sup>51,52</sup>. Entretanto, a maioria dos casos de recorrência do refluxo em torno da JSF associada ao aparecimento de varizes na coxa é atribuída à cirurgia inadequada com ligadura incompleta, ou seja, persistência da VSI ou de alguma tributária<sup>50,53,54</sup>. Esse tipo de recorrência pode levar anos até a sua manifestação clínica.

Até o presente, não é possível predizer se tributárias remanescentes que drenam para a veia femoral estarão associadas a altas taxas de recidiva de varizes quando o *laser* endovenoso não for acompanhado da crossectomia. Devido ao inexorável risco de recidiva, independente da técnica adotada, o paciente deve ser informado da conduta cirúrgica a ser seguida e até participar desta escolha, a partir da explicação clara das vantagens e desvantagens de cada procedimento.

Neste aspecto, na cirurgia de varizes dos MMII com *laser*, é necessário um acompanhamento rigoroso. Para tal, o DS deve ser realizado com o intuito de se comprovar a eficácia do tratamento endovenoso em excluir as veias safenas da circulação venosa quando este for o objetivo principal. Precocemente, a veia fotocoagulada

apresenta-se sem fluxo, com trombos no seu interior, parede hiperecogênica e não compressível. Entretanto, uma das seguintes situações pode ser caracterizada:

- Veia reduzida de diâmetro e sem fluxo.
- Ausência de fluxo sem diminuição do calibre da veia.
- Presença de fluxo (extensão variável), mas sem refluxo.
- Veia com refluxo.

Mais tardiamente, o único indício da presença da veia safena é um cordão fibroso residual mínimo, podendo até ocorrer o desaparecimento sonográfico completo<sup>4,5,25,43,55</sup>.

Apesar da tendência das cirurgias tornarem-se cada vez menos invasivas e o *laser* ser uma evolução na exclusão da VSI insuficiente da circulação venosa, nem toda safena deve ser tratada. Nas últimas décadas do século 20, cresceu em importância a preservação da veia safena, relacionada à sua qualidade como substituto arterial e à necessidade crescente de sua utilização. Deve-se considerar que, na população em geral, tem ocorrido aumento da longevidade e da incidência dos traumas vasculares, assim como maior proporção de doença arterial em mulheres. Existem, inclusive, relatos de derivações arteriais dos MMII bem sucedidas com veia safena autógena varicosa<sup>56</sup>. Também já está estabelecida a correlação do refluxo com a intensidade do quadro clínico<sup>57,58</sup>, sendo que é possível poupar a VSI pouco dilatada, mesmo na presença de refluxo, sem aumentar os riscos de recidiva<sup>59-62</sup>.

Concluimos que o tratamento cirúrgico de varizes com *laser* endovenoso, da forma como foi aqui exposto, é seguro. Em médio prazo, ele apresenta resultados semelhantes aos da fleboextração convencional.

## Referências

1. Labropoulos N, Delis K, Nicolaidis AN, Leon M, Ramaswami G. The role of the distribution and anatomic extent of reflux in the development of signs and symptoms in chronic venous insufficiency. *J Vasc Surg.* 1996;23:504-10.
2. Labropoulos N, Giannoukas AD, Delis K, et al. Where does venous reflux start? *J Vasc Surg.* 1997;26:736-42.
3. Evans CJ, Allan PL, Lee AJ, Bradbury AW, Ruckley CV, Fowkes FG. Prevalence of venous reflux in the general population on duplex scanning: the Edinburgh vein study. *J Vasc Surg.* 1998;28:767-76.

4. Proebstle TM, Lehr HA, Kargl A, et al. Endovenous treatment of the greater saphenous vein with a 940-nm diode laser: thrombotic occlusion after endoluminal thermal damage by laser-generated steam bubbles. *J Vasc Surg.* 2002;35:729-36.
5. Proebstle TM, Sandhofer M, Kargl A, et al. Thermal damage of the inner vein wall during endovenous laser treatment: key role of energy absorption by intravascular blood. *Dermatol Surg.* 2002;28:596-600.
6. Sybrandy JEM, Wittens CH. Initial experiences in endovenous treatment of saphenous vein reflux. *J Vasc Surg.* 2002;36:1207-12.
7. Perkowski P, Ravi R, Gowda RC, et al. Endovenous laser ablation of the saphenous vein for treatment of venous insufficiency and varicose veins: early results from a large single-center experience. *J Endovasc Ther.* 2004;11:132-8.
8. Holme JB, Holme K, Sorensen LS. The anatomic relationship between the long saphenous vein and the saphenous nerve. Relevance for radical varicose vein surgery. *Acta Chir Scand.* 1988;154:631-3.
9. Holme JB, Skajaa K, Holme K. Incidence of lesions of the saphenous nerve after partial or complete stripping of the long saphenous vein. *Acta Chir Scand.* 1990;156:145-8.
10. MacKenzie RK, Paisley A, Allan PL, Lee AJ, Ruckley CV, Bradbury AW. The effect of long saphenous vein stripping on quality of life. *J Vasc Surg.* 2002;35:1197-203.
11. Garde C. Cryosurgery of varicose veins. *J Dermatol Surg Oncol.* 1994;20:56-8.
12. Cheattle TR, Kayombo B, Perrin M. Cryostripping the long and short saphenous veins. *Br J Surg.* 1993;80:1283.
13. Etienne G, Constantin JM, Hevia M. Cryo-stripping: an advance in the treatment of varicose veins. 3811 operated limbs. *Press Med.* 1995;24:1017-20.
14. Constantin JM, Etienne G, Hevia M. Technique and results of cryo-stripping in the treatment of varicose veins of the lower limbs. *Ann Chir.* 1997;51:745-8.
15. Weiss RA, Goldman MP. Controlled RF-mediated endovenous shrinkage and occlusion. In: Goldman MP, Weiss RA, Bergan JJ, editors. *Varicose veins & telangiectasias: diagnosis and management.* St Louis: Quality Medical Publishing; 1999.
16. Chandler JG, Pichot O, Sessa C, Schuller-Petrovic S, Kabnick LS, Bergan JJ. Treatment of primary venous insufficiency by endovenous saphenous vein obliteration. *J Vasc Surg.* 2000;34:201-14.
17. Goldman MP. Closure of the greater saphenous vein with endoluminal radiofrequency thermal heating of the vein wall in combination with ambulatory phlebectomy: preliminary 6-month follow-up. *Dermatol Surg.* 2000;26:452-6.
18. Bergan JJ, Kumins NH, Owens EL, Sparks SR. Surgical and endovascular treatment of lower extremity venous insufficiency. *J Vasc Interv Radiol.* 2002;13:563-8.
19. Cabrera J, Redondo P, Becerra A, et al. Ultrasound-guided injection of polidocanol microfoam in the management of venous leg ulcers. *Arch Dermatol.* 2004;140:667-73.
20. Boné C. Tratamiento endoluminal de las varices com láser de diodo. Estudio preliminar. *Rev Patol Vasc.* 1999;5:35-46.
21. Navarro L, Min RJ, Boné C. Endovenous laser: a new minimally invasive method of treatment for varicose veins – preliminary observations using an 810 nm diode laser. *Dermatol Surg.* 2001;27:117-22.
22. Min RJ, Zimmet SE, Isaacs MN, Forestal MD. Endovenous laser treatment of the incompetent greater saphenous vein. *J Vasc Interv Radiol.* 2001;12:1167-71.
23. Porter JM, Moneta GL. Reporting standards in venous disease: an update. International Consensus Committee on Chronic Venous Disease. *J Vasc Surg.* 1995;21:635-45.
24. Ad Hoc Committee of the American Venous Forum. Classification and grading of chronic venous disease in the lower limbs: a consensus statement. In: Gloviczki P, Yao JST, editors. *Handbook of Venous Disorders: Guidelines of the American Venous Forum.* London: Chapman & Hall; 1996. p. 652-60.
25. Min RJ, Khilnani N, Zimmet SE. Endovenous laser treatment of saphenous vein reflux: long-term results. *J Vasc Interv Radiol.* 2003;14:991-6.
26. Munn SR, Morton JB, Macbeth WA, Mcleish AR. To strip or not to strip the long saphenous vein? A varicose vein trial. *Br J Surg.* 1981;68:426-8.
27. Katz ML, Comerota AJ, Kerr R. Air plethysmograph (APG™): a new technique to evaluate patients with chronic venous insufficiency. *J Vasc Tech.* 1991;15:23-7.
28. Conover WJ. *Practical nonparametric statistics.* New York: John Wiley & Sons; 1971.
29. Fleiss JL. *Statistical methods for rates and proportions.* New York: John Wiley & Sons; 1981.
30. Hulley SB, Cummings SR. *Designing clinical research.* Williams & Wilkins, 1988.
31. Lurie F, Creton D, Eklof B, et al. Prospective randomized study of endovenous radiofrequency obliteration (closure procedure) versus ligation and stripping in a selected patient population (EVOLVeS Study). *J Vasc Surg.* 2003;38:207-14.
32. Lurie F, Creton D, Eklof B, et al. Prospective randomized study of endovenous radiofrequency obliteration (closure) versus ligation and vein stripping (EVOLVeS Study): two-year follow-up. *Eur J Vasc Endovasc Surg.* 2005;29:67-73.
33. Manfrini S, Gasbarro V, Danielsson G, et al. Endovenous management of saphenous vein reflux. Endovenous Reflux Management Study Group. *J Vasc Surg.* 2000;32:330-42.
34. Zimmet SE, Min RJ. Temperature changes in perivenous tissue during endovenous laser treatment in a swine model. *J Vasc Interv Radiol.* 2003;14:911-5.
35. Kabnick LS, Merchant RF. Twelve and twenty-four month follow-up after endovascular obliteration of saphenous vein reflux – a report from multi-center registry. *J Phleb.* 2001;1:17-24.
36. Morrison C, Dalsing MC. Signs and symptoms of saphenous nerve injury after greater saphenous vein stripping: prevalence, severity, and relevance for modern practice. *J Vasc Surg.* 2003;38:886-90.
37. Gillespie DL, Cordts PR, Hartono C, et al. The role of air plethysmography in monitoring results of venous surgery. *J Vasc Surg.* 1992;16:674-8.
38. Owens LV, Farber MA, Young ML, et al. The value of air plethysmography in predicting clinical outcome after surgical treatment of chronic venous insufficiency. *J Vasc Surg.* 2000;32:961-8.
39. Evangelista SSM. Pletismografia no estudo das doenças venosas. In: Maffei FHA, Lastória S, Yoshida WB, Rollo HA, editores. *Doenças vasculares periféricas.* Rio de Janeiro: Medsi; 2002. p. 479-92.

40. Ibegbuna V, Delis KT, Nicolaides AN, Aina O. Effect of elastic compression stockings on venous hemodynamics during walking. *J Vasc Surg.* 2003;37:420-5.
41. Yang D, Vandongen YK, Stacey MC. Variability and reliability of air plethysmographic measurements for the evaluation of chronic venous disease. *J Vasc Surg.* 1997;26:638-42.
42. Proebstle TM, Krummenauer F, Gül D, Knop J. Nonocclusion and early reopening of the greater saphenous vein after endovenous laser treatment is fluence dependent. *Dermatol Surg.* 2004;30:174-8.
43. Pichot O, Sessa C, Chandler JG, Nuta M, Perrin M. Role for duplex imaging in endovenous obliteration for primary venous insufficiency. *J Endovasc Ther.* 2000;7:451-9.
44. Proebstle TM, Gül D, Lerh HA, Kargl A, Knop J. Infrequent early recanalization of greater saphenous vein after endovenous laser treatment. *J Vasc Surg.* 2003;38:511-6.
45. Merchant RF, DePalma RG, Kabnick LS. Endovascular obliteration of saphenous reflux: a multicenter study. *J Vasc Surg.* 2002;35:1190-6.
46. Mozes G, Kalra M, Carmo M, Swenson L, Gloviczki P. Extension of saphenous thrombus into the femoral vein: a potential complication of new endovenous ablation techniques. *J Vasc Surg.* 2005;41:130-5.
47. Sarin S, Scurr JH, Coleridge Smith PD. Assessment of stripping the long saphenous vein in the treatment of primary varicose veins. *Br J Surg.* 1992;79:889-93.
48. Chang CJ, Chua JJ. Endovenous laser photocoagulation (EVLP) for varicose veins. *Lasers Surg Med.* 2002;31:257-62.
49. McMullin GM, Smith C, Scurr JH. Objective assessment of high ligation without stripping the long saphenous vein. *Br J Surg.* 1991;78:1139-42.
50. Dwerryhouse S, Davies B, Harradine K, Earnshaw JJ. Stripping the long saphenous vein reduces the rate of reoperation for recurrent varicose veins: five-year results of a randomized trial. *J Vasc Surg.* 1999;29:589-92.
51. Glass GM. Neovascularization in recurrence of the varicose great saphenous vein following transaction. *Phlebology.* 1987;2:81-91.
52. Jones L, Braithwaite BD, Selwyn D, Cooke S, Earnshaw JJ. Neovascularisation is the principal cause of varicose vein recurrence: results of a randomised trial of stripping the long saphenous vein. *Eur J Vasc Endovasc Surg.* 1996;12:442-5.
53. Bradbury AW, Stonebridge PA, Callam MJ, et al. Recurrent varicose veins: assessment of the saphenofemoral junction. *Br J Surg.* 1994;81:373-5.
54. Stonebridge PA, Chalmers N, Beggs I, Bradbury AW, Ruckley CV. Recurrent varicose veins: a varicographic analysis leading to a new practical classification. *Br J Surg.* 1995;82:60-2.
55. Oh CK, Jung DS, Jang HS, Kwon KS. Endovenous laser surgery of the incompetent greater saphenous vein with a 980-nm diode laser. *Dermatol Surg.* 2003;29:1135-40.
56. Matsui IA, Menezes FH, Silveira SAF, Luccas GC, Lane JC. Derivações arteriais com veia safena interna autógena varicosa: seguimento com duplex. *Cir Vasc Angiol.* 1994;10:126-9.
57. Barel EV. Estudo quantitativo do refluxo da veia safena interna pelo duplex em pacientes com varizes dos membros inferiores [tese]. Campinas: Universidade Estadual de Campinas; 2002.
58. Neglén P, Egger JF 3rd, Olivier J, Raju S. Hemodynamic and clinical impact of ultrasound – derived venous reflux parameters. *J Vasc Surg.* 2004;40:303-10.
59. Luccas GC, Parente JBF, Nagase Y, Lane JC. Preservação da veia safena magna em cirurgia de varizes: resultados tardios. *Cir Vasc Angiol.* 1995;11:15-8.
60. Luccas GC, Nagase Y, Silveira SAF, Potério Filho J. Avaliação quantitativa do refluxo na veia safena interna com duplex: aplicação no planejamento cirúrgico das varizes primárias dos membros inferiores. *Cir Vasc Angiol.* 1999;15:27S.
61. Luccas GC, Nagase Y, Silveira SAF, Menezes FG. Medida do diâmetro e refluxo da veia safena interna no pré e pós-operatório da cirurgia de varizes. *Cir Vasc Angiol.* 2001;17:24S.
62. Engelhorn CA, Engelhorn AL, Cassou MF, Casagrande C, Gosalan CJ, Ribas E. Classificação anatomofuncional da insuficiência das veias safenas baseada no Eco-Doppler colorido, dirigida para o planejamento da cirurgia de varizes. *J Vasc Bras.* 2004;3:13-9.

---

**Correspondência:**

Charles Angotti Furtado de Medeiros

Rua Izabel Negrão Bertotti, 101/52, Bairro M. Sto. Antônio  
CEP 13087-508 – Campinas, SP

Tel.: (19) 3256.9771

E-mail : drcharlesangotti@hotmail.com