

# Estenose na artéria renal: a necessidade de validação dos critérios diagnósticos no laboratório vascular

*Renal artery stenosis: need for validation of diagnostic criteria in the vascular laboratory*

Carlos Alberto Engelhorn, Ana Luiza Engelhorn, Maria Fernanda Cassou \*

## Resumo

**Objetivo:** Validar os critérios diagnósticos da ultra-sonografia vascular com Doppler colorido na identificação das estenoses hemodinamicamente significativas nas artérias renais.

**Métodos:** Foram estudadas, prospectivamente, pela ultra-sonografia vascular com Doppler colorido, 137 artérias renais de 69 pacientes adultos com suspeita de hipertensão arterial renovascular. Os resultados da avaliação pela ultra-sonografia vascular com Doppler colorido foram comparados, de maneira duplo-cega, à arteriografia, sendo definidos os valores de corte (curva ROC) da velocidade sistólica, velocidade diastólica e índice renal-aorta que melhor identificam as estenoses hemodinamicamente significativas, com angulação do Doppler de 60°.

**Resultados:** O pico de velocidade sistólica superior a 250 cm/s foi o parâmetro de melhor acurácia (87,2%) na identificação das estenoses hemodinamicamente significativas, seguido do índice renal-aorta superior a 3,2 (85,6%) e do pico de velocidade diastólica superior a 48 cm/s (70,4%).

**Conclusões:** Os parâmetros recomendados pela literatura devem ser validados em cada laboratório vascular. Para o equipamento de ultra-som utilizado e para a população incluída neste estudo, os critérios diagnósticos para estenoses hemodinamicamente significativas nas artérias renais devem ser reajustados para velocidade sistólica > 250 cm/s e índice renal-aorta > 3,2, com angulação do Doppler de 60°.

**Palavras-chaves:** hipertensão, artéria renal, ultra-som.

## Abstract

**Objective:** To validate the diagnostic criteria of color Doppler ultrasound in the identification of hemodynamically significant stenoses in renal arteries.

**Methods:** The color Doppler ultrasound was used to prospectively study 137 renal arteries of 69 adult patients suspected of having renovascular arterial hypertension. The results of the color Doppler ultrasound assessment were double-blindly compared to the arteriography. Cut-off values (ROC curve) were defined for systolic velocity, diastolic velocity and renal-aortic ratio, which better identify hemodynamically significant stenoses, at a Doppler angle of 60°.

**Results:** Peak systolic velocity higher than 250 cm/s was the parameter for greater accuracy (87.2%) in the identification of hemodynamically significant stenoses, followed by the renal-aortic ratio greater than 3.2 (85.6%) and peak diastolic velocity higher than 48 cm/s (70.4%).

**Conclusions:** Parameters recommended in the literature must be validated in every vascular laboratory. For the ultrasound device and population included in this study, the diagnostic criteria for hemodynamically significant stenoses of renal arteries must be readjusted to systolic velocity > 250 cm/s and renal-aortic ratio > 3.2, at a Doppler angle of 60°.

**Key words:** hypertension, renal artery, ultrasonography.

O diagnóstico da estenose hemodinamicamente significativa (> 60%) na artéria renal pela ultra-sonografia vascular com Doppler colorido (UVDC) é baseado nos critérios de velocidade e no índice renal-aorta (IRA). A velocidade sistólica (VS) superior a 180 cm/s

e o IRA superior a 3,5 são os parâmetros que apresentam a melhor acurácia na identificação das estenoses potencialmente desencadeadoras da hipertensão renovascular<sup>1</sup>. Outros autores, no entanto, preconizam valores de VS entre 100 e 200 cm/s e IRA entre 3,2 e 3,5 como critérios diagnósticos das estenoses hemodinamicamente significativas<sup>2,3</sup>. Na presença de limitações técnicas na avaliação dos segmentos proximais das artérias renais, é possível estudar somente a região hilar da artéria pelo cálculo do índice e do tempo de aceleração, considerados parâmetros indiretos de avaliação<sup>4</sup>.

\* Pontifícia Universidade Católica do Paraná (PUCPR), Curitiba, PR.

Artigo submetido em 12.04.05, aceito em 21.06.05.

O objetivo deste estudo foi determinar, em uma população avaliada por um equipamento específico, quais os parâmetros da UVDC que melhor identificam as estenoses hemodinamicamente significativas nas artérias renais, quando comparados à arteriografia.

### População e métodos

Foi realizado, no Laboratório Vascular Não Invasivo do Hospital de Caridade da Santa Casa de Misericórdia de Curitiba – Pontifícia Universidade Católica do Paraná (PUCPR), um estudo prospectivo, duplo-cego, para validar os critérios da UVDC no diagnóstico das estenoses hemodinamicamente significativas nas artérias renais, em relação à arteriografia, considerada o exame padrão-ouro.

### População

Foram estudadas 137 artérias renais de 69 pacientes adultos, com média de idade de 54 anos, sendo 30 homens e 39 mulheres, com suspeita de hipertensão arterial renovascular. Um dos pacientes estudados foi submetido à nefrectomia prévia ao estudo.

Foram incluídos pacientes jovens com hipertensão arterial de início recente; pacientes jovens sem história familiar de hipertensão; pacientes acima de 55 anos com hipertensão arterial de início recente ou descontrole abrupto; pacientes hipertensos refratários ao tratamento; pacientes hipertensos com sopro abdominal; e pacientes com hipertensão arterial predominantemente diastólica (acima de 120 mmHg).

Foram excluídos os pacientes com diagnóstico prévio de lesão na artéria renal e histórico de alergia a contraste.

### Métodos

Todos os pacientes aceitos no estudo foram submetidos ao exame ultra-sonográfico e ao estudo arteriográfico, sem que os radiologistas e ultra-sonografistas vasculares tivessem conhecimento prévio do diagnóstico. Os exames ultra-sonográfico e arteriográfico do mesmo paciente foram interpretados, portanto, de maneira duplo-cega, segundo critérios de interpretação previamente definidos. O intervalo na realização dos exames ultra-sonográfico e arteriográfico foi inferior a 30 dias.

### Avaliação pela UVDC

A avaliação anatômica e hemodinâmica pela UVDC foi realizada pela técnica direta de visualização das artérias renais, com os pacientes examinados em decúbito dorsal, com transdutores curvos de baixa frequência (2 a 3,5 MHz) para permitir uma maior penetração (10-12 cm) do feixe de ultra-som.

Para a avaliação de fluxo, foi mantida uma caixa de cor pequena, com profundidade adequada para maximizar o número de quadros por minutos (*frame rate*) e a frequência de repetição de pulsos (PRF) adequada para a estrutura a ser analisada. O ganho e o filtro da cor foram ajustados para permitir o mapeamento a cores do fluxo adequado.

O Doppler pulsado foi posicionado no centro do vaso nas artérias normais ou no local da alteração hemodinamicamente significativa, representada pelo aumento de velocidades e turbilhonamento do fluxo. A amostra de volume foi ajustada para o tamanho do vaso, evitando a contaminação com informação de outras estruturas vizinhas, principalmente devido aos movimentos respiratórios. Para a aorta abdominal e as artérias renais principais, foi mantido o ângulo de incidência do Doppler pulsado o mais próximo de 60°. Foram ajustados o ganho, filtro e escala das curvas de velocidade do Doppler pulsado, a fim de proporcionar uma curva adequada para a mensuração das velocidades.

Anatomicamente, as artérias renais originam-se perpendicularmente do segmento proximal da aorta abdominal em direção à loja renal, em uma angulação próxima a 60°. Portanto, a origem e o segmento proximal das artérias renais foram avaliados longitudinalmente, por corte transversal da aorta abdominal na região epigástrica. Por esse corte, na dependência da anatomia e biótipo do paciente, pôde-se, muitas vezes, avaliar quase toda a extensão das artérias renais. Os segmentos distais e o hilo renal, nas respectivas regiões lombares, foram avaliados por cortes longitudinais e transversais.

Identificadas as artérias renais pelo mapeamento a cores do fluxo, em secção longitudinal, foi localizada a amostra de volume do Doppler pulsado para a obtenção da análise espectral e a mensuração das velocidades sistólica (VS) e diastólica (VD), rotineiramente, na origem ou em qualquer outro segmento do vaso que apresentasse alterações de fluxo no mapeamento colorido, sempre com correção do ângulo de insonação do Doppler para 60°.

A VS na aorta abdominal foi obtida, em corte longitudinal, no seu segmento proximal, ao nível da origem da artéria mesentérica superior, também respeitando um ângulo de insonação do Doppler de 60° para efetuação do cálculo do IRA, isto é, a relação entre a VS das artérias renais e da aorta abdominal.

Para identificar as estenoses hemodinamicamente significativas, foram considerados os critérios da Universidade de Washington para valores absolutos da VS nas artérias renais e o IRA. As artérias renais foram consideradas normais com velocidades inferiores a 180 cm/s e IRA inferior a 3,5; com estenoses moderadas (< 60%) com velocidades superiores a 180 cm/s e IRA inferior a 3,5; e estenoses hemodinamicamente significativas (> 60%) com velocidades superiores a 180 cm/s e IRA superior a 3,5<sup>1</sup>.

Preferencialmente, os exames foram realizados no período da manhã, e os pacientes foram orientados a permanecer em jejum nas 12 horas antecedentes ao exame.

### ***Avaliação arteriográfica***

A avaliação anatômica das obstruções arteriais pela imagem arteriográfica foi realizada pela técnica de subtração digital, por cateterismo arterial seletivo, via punção da artéria femoral, estudando-se as artérias renais e do parênquima renal, assim como a excreção do agente de contraste.

A mensuração do grau de estenose na artéria renal foi obtida pela relação entre o diâmetro da artéria normal e o segmento comprometido do vaso. As artérias renais normais apresentaram-se contrastadas em toda a extensão, com paredes regulares, incluindo a visibilização das artérias intraparenquimatosas. As estenoses foram quantificadas em: moderadas, inferiores a 60% de redução anatômica do diâmetro da luz arterial; e significativas, superiores a 60% de redução anatômica do diâmetro da luz arterial, com diminuição da excreção renal do contraste. Nas obstruções, não foi contrastada a artéria renal na sua topografia habitual e ausência de contraste no parênquima renal.

### ***Equipamentos***

Para avaliação arterial ultra-sonográfica, foi utilizado o equipamento Siemes-Sonoline Elegra®. Para a avaliação arteriográfica, foi utilizado o aparelho com subtração digital de imagens Siemens Angioscopy®.

### ***Análise estatística***

Para a diferenciação das estenoses hemodinamicamente significativas (> 60%) das estenoses moderadas e das artérias normais pelos critérios diagnósticos anteriormente citados (VS > 180 cm/s e IRA > 3,65), foram calculados os índices de qualidade (sensibilidade, especificidade, acurácia, valor preditivo positivo e valor preditivo negativo).

Na determinação da sensibilidade e especificidade dos valores de VS, VD e IRA na detecção de estenose hemodinamicamente significativa (> 60 % de redução do diâmetro da luz do vaso), foi considerada a curva ROC para cada parâmetro individual e comparativamente entre os três parâmetros.

### **Resultados**

Baseada nos critérios de VS > 180 cm/s e IRA > 3,5, a comparação entre os métodos, excluindo sete artérias inconclusivas, revelou que, das 130 artérias restantes, 116 artérias tiveram laudos concordantes (89,2%) e 14 discordantes (10,8%).

Das 116 artérias com laudos concordantes, 40 foram consideradas normais, seis com estenoses moderadas, 63 com estenoses hemodinamicamente significativas e sete obstruídas.

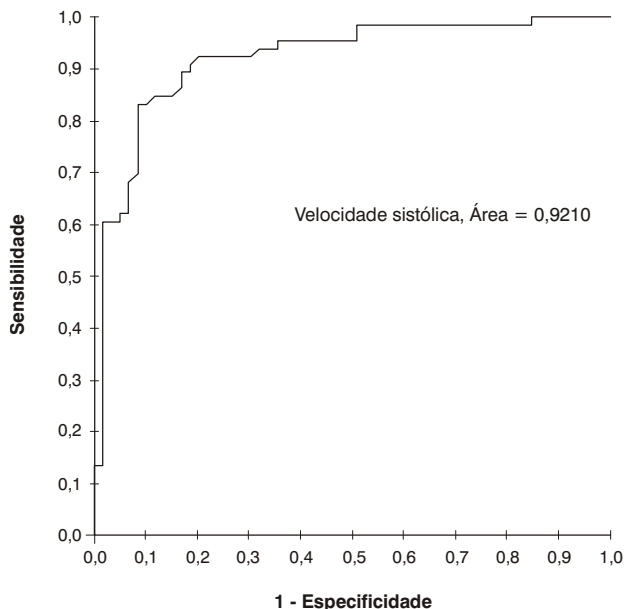
Das 14 artérias renais com laudos discordantes, nove apresentaram resultados falso-positivos e cinco falso-negativos da UVDC em relação à arteriografia. Em todas as nove artérias consideradas como resultado falso-positivo, a VS detectada foi superior a 200 cm/s, e em cinco delas, o IRA foi superior a 4. As artérias consideradas como resultado falso-negativo apresentaram IRA inferiores a 3,5, com VS próximas a 200 cm/s.

Os valores de sensibilidade, especificidade, valor preditivo positivo e valor preditivo negativo na diferenciação da estenose hemodinamicamente significativa (> 60%) das estenoses moderadas e das artérias normais foram respectivamente 92,6%, 83,6%, 87,5% e 90%. A acurácia geral da UVDC em relação à arteriografia foi de 91,94%

Em relação aos parâmetros diagnósticos de velocidade de pico sistólico, de velocidade de pico diastólico e de IRA, a análise estatística revelou o seguinte:

**a) Velocidade sistólica** – A velocidade de 252 cm/s foi o ponto de corte estimado. Para essa velocidade, a sensibilidade estimada foi de 83,33%. O intervalo de 95% de confiança para a sensibilidade é de

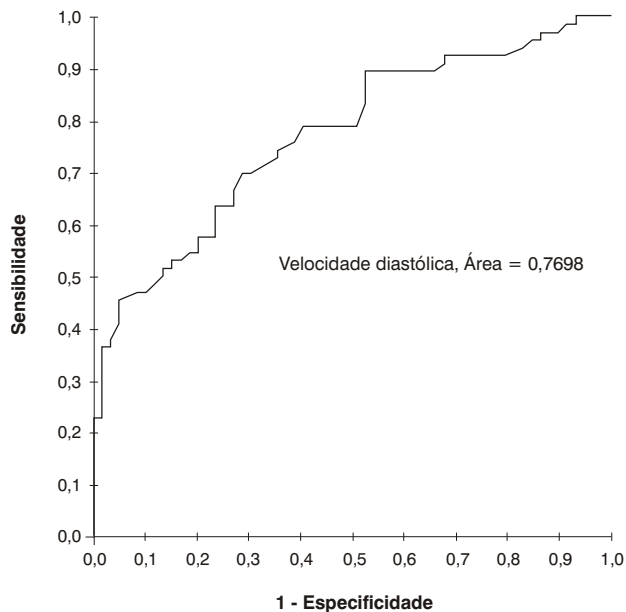
72,05-91,43%. Já em relação à especificidade, o valor estimado foi igual a 91,52%, com intervalo de 95% de confiança igual a 81,19-97,27%. A acurácia calculada, com base nos dados, para a VS de 252 foi igual a 87,2%. A área estimada sob a curva ROC (Figura 1) para VS foi igual a 92,1%.



**Figura 1** - Curva ROC para a velocidade de pico sistólico

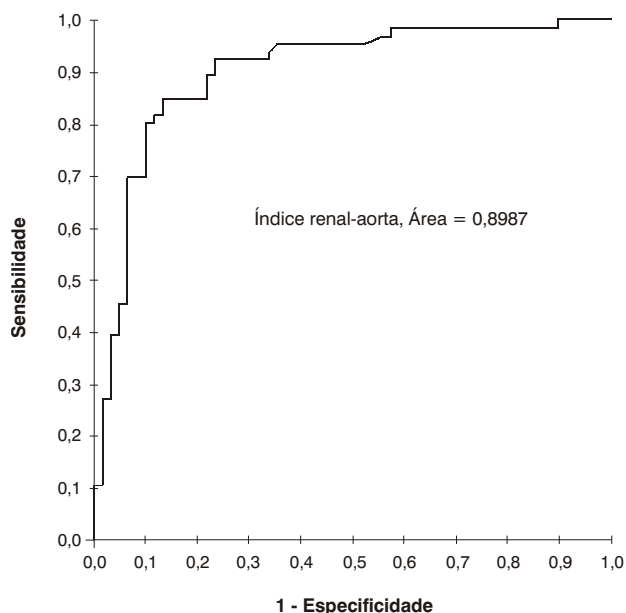
**b) Velocidade diastólica** – A velocidade de 48 cm/s foi o ponto de corte estimado. Para essa velocidade, a sensibilidade estimada foi de 69,7%. O intervalo de 95% de confiança para a sensibilidade é de 57,09-80,45%. Já em relação à especificidade, o valor estimado foi igual a 71,19%, com intervalo de 95% de confiança igual a 57,86-82,28%. A acurácia calculada, com base nos dados, para a VD de 48 foi igual a 70,4%. A área estimada sob a curva ROC (Figura 2) para VD foi igual a 76,98%.

**c) Índice renal-aorta** – O IRA de 3,27 foi o ponto de corte estimado. Para esse índice, a sensibilidade estimada foi de 84,85%. O intervalo de 95% de confiança para a sensibilidade é de 73,81-92,54%. Já em relação à especificidade, o valor estimado foi igual a 86,44%, com intervalo de 95% de confiança



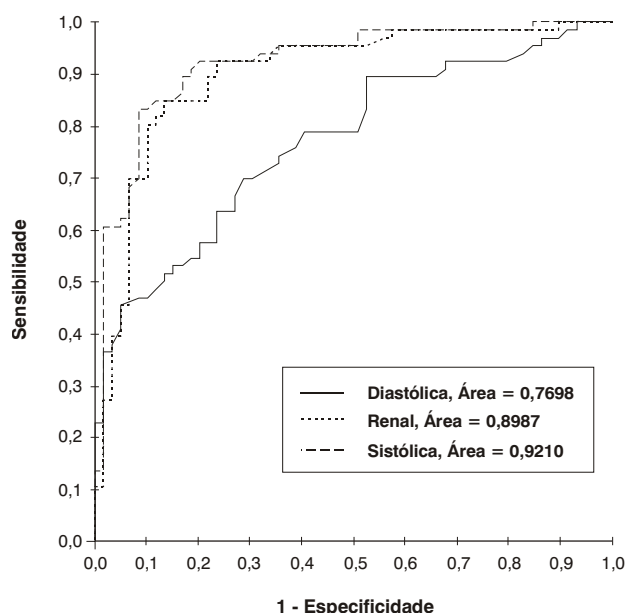
**Figura 2** - Curva ROC para a velocidade de pico diastólico

igual a 74,92-94,03%. A acurácia calculada, com base nos dados, para o IRA de 3,27 foi igual a 85,6%. A área estimada sob a curva ROC (Figura 3) para VD foi igual a 89,87%.



**Figura 3** - Curva ROC para o índice renal-aorta

**d) Comparação entre os parâmetros** – O resultado deste estudo indicou que a área sob a curva ROC (Figura 4) para a VS foi a maior entre os três parâmetros (92,1%). A segunda maior área sob a curva ROC foi a do IRA (89,87%). O parâmetro que apresentou a menor área foi a VD (76,98%). Desta forma, esses resultados indicam que a VS é o melhor parâmetro para corretamente classificar os pacientes entre normal ou estenose moderada e estenose hemodinamicamente significativa.



**Figura 4** - Curva ROC comparativa entre os parâmetros estudados

## Discussão

A utilização da UVDC no diagnóstico das doenças vasculares tem sido ampliada nas últimas décadas, com a melhoria na sensibilidade do equipamento e com a utilização do mapeamento a cores do fluxo. Os critérios diretos da UVDC para o diagnóstico da estenose na artéria renal são baseados na visibilização de toda extensão das artérias renais, na mensuração da VS e da VD e no IRA.

O valor diagnóstico da VS, proposto por vários autores, tem sido entre 100 a 200 cm/s. Hansen et al. consideram o valor de 180 cm/s como base das alterações hemodinâmicas nas artérias renais<sup>5</sup>. Mirales et al.

consideram a velocidade de 198 cm/s. Ollin et al. e Krumme et al. apontam a velocidade de 200 cm/s<sup>6-8</sup>.

De acordo com os trabalhos iniciais da Universidade de Washington, o IRA maior ou igual a 3,5, adotado por vários autores, indica estenose de artéria renal hemodinamicamente significativa<sup>9-11</sup>. Mirales et al. propõem um valor acima de 3,3 para esse critério, porém com valores de sensibilidade e especificidade semelhantes aos do grupo de Washington<sup>6</sup>.

Considerando, neste trabalho, a análise individual dos parâmetros de VS, VD e IRA, os valores que apresentaram os melhores índices de acurácia foram, respectivamente, a velocidade de pico sistólico (87,2%), o IRA (85,6%) e a velocidade de pico diastólico (70,4%). Desses valores, a velocidade de pico sistólico apresentou os melhores índices de sensibilidade (83,33%) e especificidade (91,52%).

Mirales et al., em um estudo semelhante, definiram também a VS como o parâmetro de melhor acurácia na detecção de estenose hemodinamicamente significativa, mas no valor de corte de 198 cm/s, também seguido do IRA de 3,3<sup>6</sup>.

Em relação à VS, considerada o melhor parâmetro de discriminação das estenoses hemodinamicamente significativas, o valor de velocidade superior a 252 cm/s, neste trabalho, foi determinado como o de maior acurácia. No entanto, os valores encontrados na literatura sugerem a VS superior a 200 cm/s como referência para as estenoses hemodinamicamente significativas. A explicação para essa diferença pode estar relacionada às características do equipamento utilizado ou ao critério técnico, adotado neste trabalho, da escolha de angulação fixa de 60° para o Doppler pulsado na mensuração das velocidades, diferentemente da maioria dos autores, que utilizaram ângulos corrigidos inferiores a 60°<sup>2,7-9</sup>.

Por isso, devido à possibilidade de variação nas medidas dos diferentes equipamentos de UVDC, os parâmetros recomendados pela literatura devem ser validados em cada laboratório vascular. Para o equipamento de ultra-som utilizado neste estudo, os critérios diagnósticos devem ser reajustados para VS > 250 cm/s e IRA > 3,2, para uma melhor acurácia na detecção das estenoses > 60% nas artérias renais.

## Referências

1. Strandness Jr DE. Duplex scanning in diagnosis of renovascular hypertension. Surg Clin North Am. 1990;70:109-17.

2. Desberg A, Pausther DM, Lammert GK, et al. Renal artery stenosis: evaluation with color Doppler flow imaging. *Radiology*. 1990;12:227-36.
3. Berland LL, Koslin DB, Routh WD, Keller FS. Renal artery stenosis: prospective evaluation of diagnosis with color duplex ultrasound compared with angiography. *Radiology*. 1990;174:421-3.
4. Nazzal MM, Hoballah JJ, Miller EV, et al. Renal hilar Doppler analysis is of value in the management of patients with renovascular disease. *Am J Surg*. 1997;174:164-8.
5. Hansen KJ, Tribble RW, Reavis SW, et al. Renal Duplex sonography: evaluation of clinical utility. *J Vasc Surg*. 1990;12:250-7.
6. Mirales M, Cairols M, Cotillas J, Gimenez A, Santiso A. Value of Doppler parameters in the diagnosis of renal artery stenosis. *J Vasc Surg*. 1996;23:428-35.
7. Ollin JW, Piedmonte MR, Yoing JR, et al. The utility of duplex ultrasound scanning of the renal arteries for diagnosing significant renal artery stenosis. *Ann Intern Med*. 1995;122:833-8.
8. Krumme B, Blum U, Schwertfeger E, et al. Diagnosis of renovascular disease by intra and extrarenal Doppler scanning. *Kidney Int*. 1996;50:1288-92.
9. Kohler TR, Zieler, Martin RL, et al. Non invasive diagnosis of renal artery by ultrasonic duplex scanning. *J Vasc Surg*. 1986;4:450-6.
10. Hoffmann U, Edwards JM, Carter S, et al. Role of duplex scanning for the detection of atherosclerotic renal artery disease. *Kidney Int*. 1991;39:1232-9.
11. Taylor DC, Kettler MD, Moneta GL, et al. Follow-up of renal artery stenosis by duplex ultrasound. *J Vasc Surg*. 1988;7:633-9.

Correspondência:

Carlos Alberto Engelhorn

Rua Deputado Heitor Alencar Furtado, 1720/901

CEP: 81200-110 – Curitiba, PR

Tel.: (41) 279.1241

E-mail: engelhor@bsi.com.br