

Cirurgia aberta e endovascular no tratamento de aneurisma de artéria poplíteia: experiência de cinco anos do HCRP-FMRP-USP

Open versus endovascular surgery for treatment of popliteal artery aneurysms: 5 years' experience at the HCRP-FMRP-USP

André Felipe Farias Braga¹, Rafael Cespedes Catto¹, Mauricio Serra Ribeiro¹, Carlos Eli Piccinato¹,
Edwaldo Edner Joviliano¹

Resumo

Contexto: Aneurismas de artéria poplíteia (AAPs) correspondem a 70,00% dos aneurismas periféricos. A indicação cirúrgica é para aneurismas com diâmetros maiores que 2,0 cm ou sintomáticos. O tratamento é feito por técnicas cirúrgicas convencionais ou endovasculares. Esta última tem ganho muitos adeptos, mas ainda não há consenso estabelecido sobre sua indicação. **Objetivo:** Apresentar a experiência da Divisão de Cirurgia Vascular e Endovascular do Hospital das Clínicas de Ribeirão Preto da Universidade de São Paulo no tratamento dos AAPs. **Método:** Foram revisados casos de reparo convencional e endovascular de AAPs tratados nos últimos cinco anos, avaliando dados demográficos, comorbidades, indicação cirúrgica, complicações pré e pós-operatórias precoces e tardias, tempo de internação e de perviedade em até um ano. **Resultados:** Foram realizadas no período dez cirurgias endovasculares (CE) e 21 cirurgias abertas (CA). O grupo CE teve maior frequência de comorbidades. Houve maior frequência de pacientes sintomáticos no grupo CA (85,00%) do que no grupo CE (40,00%). O Grupo CE apresentou menor número de complicações clínicas e cirúrgicas. A idade entre os grupos e o tempo de internação de cada grupo não apresentaram diferença estatística. A perviedade primária em um ano no Grupo CE foi de 80,00%, enquanto no Grupo CA foi de 75,00%. **Conclusão:** O tratamento endovascular para AAPs apresenta bons resultados, em termos de perviedade com taxas de complicações aceitáveis, em pacientes com risco cirúrgico elevado e anatomia favorável, justificando, assim, a necessidade de mais estudos controlados para modificar a posição da técnica endovascular como uma terapia alternativa para casos selecionados.

Palavras-chave: aneurisma; artéria poplíteia; endovascular; cirurgia.

Abstract

Background: Popliteal artery aneurysms (PAAs) account for 70% of peripheral aneurysms. Surgery is indicated for aneurysms that have diameters greater than 2.0 cm or are symptomatic. Repair can be achieved by conventional surgical techniques or using endovascular methods, which are becoming increasingly popular, but for which there is not yet a consensus on indications. **Objective:** To describe the experience of treating PAAs at the vascular and endovascular surgery department of the Hospital das Clínicas de Ribeirão Preto, affiliated to the Universidade de São Paulo (Brazil). **Method:** A review was conducted of cases of conventional and endovascular repair of PAAs over the last 5 years, analyzing demographic data, comorbidities, surgical indications, preoperative and early and late postoperative complications, length of hospital stay and patency, during follow-up of up to 1 year. **Results:** During the period analyzed, ten endovascular surgeries (ES) and 21 open surgeries (OS) were performed. The ES group exhibited a higher frequency of comorbidities. There was a higher frequency of symptomatic patients in the OS group (85%) than in the ES group (40%). The ES group exhibited a lower number of clinical and surgical complications. There were no statistical differences between the groups in terms of age or length of hospital stay. Primary patency at 1 year was 80% in the ES group and 75% in the OS group. **Conclusions:** Endovascular treatment for PAAs offers good results in terms of patency, with acceptable complication rates, in patients with high surgical risk and favorable anatomy. Controlled studies are therefore warranted to validate the endovascular technique and afford it the status of an alternative procedure for use in selected cases.

Keywords: aneurysm; popliteal artery; endovascular; surgery.

¹ Universidade de São Paulo – USP, Faculdade de Medicina de Ribeirão Preto, Hospital das Clínicas de Ribeirão Preto, Ribeirão Preto, SP, Brasil.

Fonte de financiamento: Nenhuma.

Conflito de interesse: Os autores declararam não haver conflitos de interesse que precisam ser informados.

Submetido em: Maio 05, 2015. Aceito em: Agosto 03, 2015.

O estudo foi realizado no Hospital das Clínicas de Ribeirão Preto, Ribeirão Preto, SP, Brasil.

■ INTRODUÇÃO

O aneurisma de artéria poplítea (AAP) é o mais frequente dos aneurismas periféricos e o segundo mais frequente dentre todos os aneurismas. Possui acometimento bilateral em cerca de 50,00% dos casos e alta associação com o aneurisma de aorta¹⁻³.

O diagnóstico de AAP acontece com mais frequência nos pacientes sintomáticos, que se apresentam com claudicação intermitente, isquemia crítica do membro ou oclusão arterial aguda. Os assintomáticos normalmente são diagnosticados pelo exame de triagem em pacientes com doenças vasculares ou com aneurisma diagnosticado contralateral^{1,4,5}.

Os exames complementares geralmente realizados são o ultrassom com Doppler, principalmente para triagem, a angiogramia computadorizada ou a angiorressonância, para programação do tratamento cirúrgico tanto em cirurgias abertas (CA) quanto em cirurgias endovasculares (CE). Alguns casos ainda podem ser avaliados pela arteriografia^{6,7}.

O tratamento dos aneurismas de poplítea está indicado em pacientes sintomáticos, naqueles com diâmetro do aneurisma maior que 2,0 cm ou menor que 2,0 cm com trombos murais. Os assintomáticos menores que 2,0 cm de diâmetro sem trombos são mantidos em acompanhamento periódico com ultrassom com Doppler^{8,9}.

A cirurgia mais difundida é a aberta, tendo como preferência a ponte (*bypass*) com abordagem medial, ligadura proximal e distal do aneurisma e enxerto de veia safena magna invertida. Com o crescimento das técnicas endovasculares, novas abordagens ao tratamento do aneurisma de poplítea estão sendo estudadas, na intenção de obter menores taxas de complicações^{2,10,11}.

Este estudo tem por finalidade expor a experiência nos últimos cinco anos da Divisão de Cirurgia Vascular e Endovascular do Hospital das Clínicas de Ribeirão Preto da Universidade de São Paulo, com pacientes submetidos à correção de AAPs, tanto endovascular quanto de forma convencional, segundo critérios de indicação que consideram a anatomia e o risco cirúrgico. Foram avaliados os fatores de risco, o método diagnóstico, a indicação do procedimento, a perviedade, o risco de perda do membro, as complicações pós-operatórias e o tempo de internação hospitalar.

■ PACIENTES E MÉTODOS

Os dados dos pacientes foram coletados dos prontuários do Hospital das Clínicas de Ribeirão Preto da Universidade de São Paulo, atendidos nessa unidade no período de 1 de abril de 2008 a 31 de

janeiro de 2013. Essa coleta de dados foi autorizada pelo comitê local de pesquisa clínica.

Foram coletados os seguintes dados de cada paciente: sexo, idade, cor, doenças associadas, tabagismo, etilismo, membro acometido, presença de aneurisma contralateral ou em aorta abdominal, método de confirmação diagnóstica e queixa de entrada do paciente, indicação cirúrgica, técnica cirúrgica utilizada e complicações pós-operatórias, medicações de uso pós-operatório e tempo de internação hospitalar.

Foram considerados com AAP aqueles pacientes que apresentavam uma dilatação focal da artéria maior que 50,00% do diâmetro esperado normal ($0,9 \pm 0,2$ cm), confirmado por ultrassonografia com Doppler, arteriografia digital, angiotomografia ou angiorressonância^{12,13}.

Todos os pacientes portadores de AAP realizaram alguma avaliação com método de imagem para diagnosticar aneurisma contralateral e abdominal.

Quanto às queixas clínicas, os pacientes foram separados em dois grupos. Os assintomáticos compreendiam aqueles que possuíam aneurismas maiores que 2,0 cm e aqueles com aneurismas menores que 2,0 cm com trombos em seu interior. Os pacientes sintomáticos foram avaliados quanto às queixas, as quais foram classificadas como: claudicação intermitente; sintomas compressivos (venosos ou neurológicos, como edema, dor e/ou parestesias em membros) e sinais e sintomas de isquemia (crônica ou aguda); ou doença isquêmica crítica, como cianose, dor em repouso, lesão trófica, necessitando de cirurgia de urgência ou de emergência.

Em cada caso, foi avaliada a técnica cirúrgica utilizada no serviço, considerando a técnica convencional ou a técnica endovascular. A técnica convencional, ou seja, CA, utilizada foi a ponte femoropoplíteia (*bypass*) com ligadura distal e proximal do aneurisma. Todas as CA foram realizadas em centro cirúrgico com raquianestesia ou anestesia geral. A técnica endovascular foi realizada em centro cirúrgico ou em sala de angiorradiologia sob anestesia geral ou local, com punção direta da artéria femoral ipsilateral anterógrada ou dissecação da artéria femoral ipsilateral. Foi realizada arteriografia intraoperatória com contraste iodado e optou-se sempre por utilizar a endoprótese Viabahn® (Gore, Flagstaff, Arizona, USA) em todos os casos. Foram considerados tratados os aneurismas que não apresentavam vazamentos (*endoleaks*) ou dissecações que limitassem o fluxo. Todos os pacientes submetidos à técnica endovascular receberam, no pós-operatório imediato, uma dose de 300 mg de Clopidogrel e foram mantidos com dupla antiagregação com 75 mg de Clopidogrel por um período mínimo de seis meses e 100 mg/dia de ácido acetilsalicílico (AAS)

por tempo indeterminado. O critério de indicação da técnica endovascular foi possuir alto risco cirúrgico para a técnica aberta. Já a condição inicial foi ter no mínimo dois vasos distais pèrvios e áreas de ancoragem distal e proximal com no mínimo 1,0 cm de colo. Foram considerados pacientes de alto risco cirúrgico aqueles sintomáticos ou com três ou mais fatores de risco associados à doença cardiovascular e com classificação funcional III ou IV, segundo a New York Heart Association (NYHA).

Foram avaliados o número de dias de internação a partir da data do procedimento até a alta hospitalar do paciente, as complicações diretas da cirurgia e a necessidade de reintervenção em 30 dias. Investigou-se, de forma clínica e/ou laboratorial, a presença de complicações clínicas, como hematoma ou infecções de ferida operatória, pneumonia, insuficiência renal com necessidade de diálise, infarto agudo do miocárdio ou descompensação clínica de insuficiência cardíaca com o paciente nos primeiros 30 dias pós-operatórios.

Todos os pacientes tiveram um seguimento clínico com retornos em 30 dias, 90 dias, seis meses e um ano. Nas consultas, eles eram avaliados mediante anamnese, exame físico, índice tornozelo-braço e ultrassom.

As análises estatísticas foram realizadas com o programa GraphPad Prism 6.0 e com o teste T, considerando-se relevante $p < 0,05$.

RESULTADOS

Foram identificados 28 pacientes que foram submetidos à correção de AAP nesse serviço nos últimos cinco anos. Nove pacientes foram submetidos a dez CE, com um paciente operado bilateralmente. Dezoito pacientes foram submetidos ao tratamento convencional, dos quais três deles bilateralmente, totalizando 21 CA. Foram excluídos do estudo pacientes com aneurismas que se estendiam para a artéria femoral superficial.

Todos os pacientes eram do sexo masculino. No grupo CE, 90,00% deles possuíam mais que 60 anos de idade no momento da cirurgia e, no grupo CA, 77,77% dos pacientes possuíam menos que 75 anos na data do procedimento cirúrgico. A média de idade no grupo CA foi de 70,95 anos e, no grupo CE, foi de 67,6 anos. Porém não houve diferença estatística entre os grupos ($p = 0,31$).

A distribuição das comorbidades é demonstrada na Tabela 1.

Como exame diagnóstico complementar, foi utilizado o ultrassom em 80,00% dos casos do grupo CE e em 61,90% dos casos do grupo CA. A arteriografia pré-operatória foi realizada em 30,00% dos casos no grupo endovascular e em 71,42% dos casos submetidos à CA. A angiotomografia foi realizada para programação cirúrgica em 30,00% dos casos do grupo CE e em 38,09% dos casos do grupo CA (Figura 1a e 1b).

Tabela 1. Fatores de risco e doenças associadas dos pacientes com aneurisma de poplíteia.

Comorbidade	Geral	Endovascular	Aberta
HAS	72,41%	88,00%	73,68%
DM	17,24%	33,00%	15,78%
AA	44,82%	44,00%	52,63%
SC	13,79%	33,00%	10,52%
AVC	20,68%	55,00%	15,78%
DLP	31,03%	66,00%	26,31%
TBG/EX-TBG	44,82%/34,48%	55,00%/44,00%	36,84%/31,57%
ETL/EX-ETL	34,48%/20,68%	33,00%/33,00%	31,57%/15,79%

HAS: Hipertensão arterial sistêmica; DM: *Diabetes mellitus*; AA: Aneurisma de aorta abdominal; SC: Síndrome coronariana; AVC: Acidente vascular cerebral; DLP: Dislipidemia; TBG: Tabagismo; EX-TBG: Ex-tabagista; ETL: Etilismo; EX-ETL: Ex-etilista.

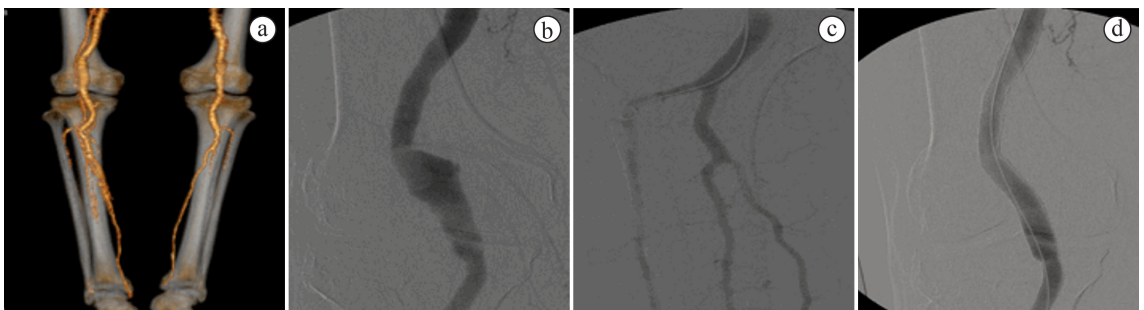


Figura 1. (a) Tomografia pré-operatória; (b) Arteriografia inicial; (c) Leito distal; (d) Arteriografia controle.

Foi evidenciada doença bilateral em 90,00% dos casos do grupo CE, dos quais um paciente realizou CE na perna contralateral e outros três pacientes foram indicados para cirurgia convencional no contralateral. No grupo CA, foi evidenciada doença contralateral em 52,38% dos pacientes.

Quanto à indicação cirúrgica no grupo endovascular, 40,00% eram sintomáticos (todos claudicantes), e 60,00%, assintomáticos com aneurisma maior que 2,0 cm de diâmetro. No grupo submetido à CA, as indicações cirúrgicas foram por isquemia aguda em 52,38% dos casos, claudicação limitante em 33,33% dos casos, e 14,29% eram assintomáticos com aneurisma maior que 2,0 cm de diâmetro (Tabela 2). Não foi relevante para os pacientes sintomáticos o tamanho do aneurisma.

A técnica cirúrgica endovascular utilizou punção ipsilateral anterógrada da artéria femoral comum em quatro pacientes. Em seis pacientes, foi dissecada a artéria femoral comum ipsilateral para o acesso cirúrgico. Foram utilizados stents revestidos com comprimento de 10,0 cm a 15,0 cm (Viabahn®), sem *oversize* em relação ao vaso nativo saudável (Figura 1c e 1d). Foi utilizada a média de 1,6 stent por paciente, respeitando área de conexão de 2,0 cm, quando necessário. Houve sucesso terapêutico em 90,00% dos casos, sendo necessário um novo stent em um caso para correção de *endoleak* proximal. Foi preciso reabordagem precoce em 10% dos casos do grupo CE por oclusão do stent. Apenas um paciente teve hematoma como complicação e nenhum paciente apresentou qualquer complicação clínica.

Os pacientes que realizaram CA foram todos submetidos à ponte (*bypass*) distal com uso de veia safena magna invertida por acesso medial. Foram necessárias três reintervenções precoces: uma fasciotomia, um novo *bypass* e uma correção de pseudoaneurisma. Dois pacientes do grupo CA foram submetidos à trombólise intraoperatória durante procedimento em caráter de emergência, com recanalização de pelo menos um vaso distal receptor. Quatro pacientes apresentaram complicações infecciosas com duas infecções de ferida operatória, que foram resolvidas com antibioticoterapia, e dois pacientes evoluíram com pneumonia, também resolvida com antibioticoterapia. Um dos pacientes apresentou insuficiência renal aguda, necessitando de hemodiálise temporária. Dos cinco pacientes que apresentaram complicações na técnica aberta, nenhum havia sido submetido à trombólise; porém três passaram por cirurgia de urgência e dois eram pacientes assintomáticos submetidos a cirurgias eletivas com apenas um vaso distal de pérvio, o que

totalizou 27,27% das CA de urgência e 20,00% das CA eletivas (Tabela 3).

O tempo médio de internação foi de 3,9 dias para o grupo CE e de 5,28 dias para o grupo CA, sem significância estatística ($p = 0,22$) (Tabela 4 e Figura 2). Todos os pacientes receberam alta com AAS e estatina por tempo indeterminado e, no grupo CE, Clopidogrel por seis meses. Mantiveram-se em uso de Cilostazol 66,66% dos pacientes do grupo CA e 10,00% do grupo CE no pós-operatório, mantendo-se clinicamente compensados.

Tabela 2. Indicações cirúrgicas.

	Endovascular	Aberta
Sintomáticos		
Claudicação	40,00%	33,33%
Oclusão arterial aguda	0,00%	52,38%
Assintomáticos	60,00%	14,29%

Tabela 3. Reabordagem, complicações, perviedade primária por procedimento e sobrevida do membro.

	Endovascular	Aberta
Reabordagem precoce	1/10 (10,00%)	3/21 (14,28%)
Complicações		
Geral	1/10 (10,00%)	4/21 (19,04%)
Perviedade primária		
1 mês	9/10 (90,00%)	20/21 (95,23%)
6 meses	8/10 (80,00%)	15/20 (75,00%)
12 meses	8/10 (80,00%)	15/20 (75,00%)
Sobrevida do membro		
30 dias	10/10 (100,00%)	20/21 (95,23%)
90 dias	10/10 (100,00%)	20/21 (95,23%)

Tabela 4. Tempo de internação hospitalar.

	Endovascular	Aberta	p-value
Dias de internação	3,9	5,28	0,22

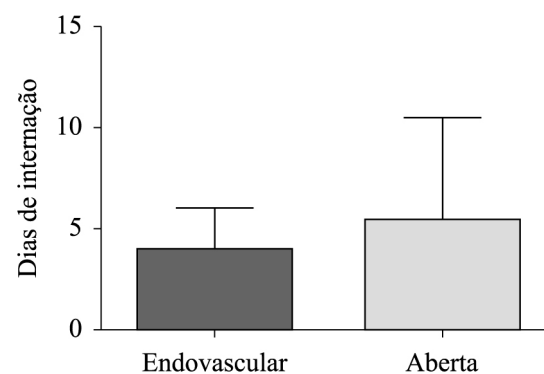


Figura 2. Tempo de internação hospitalar.

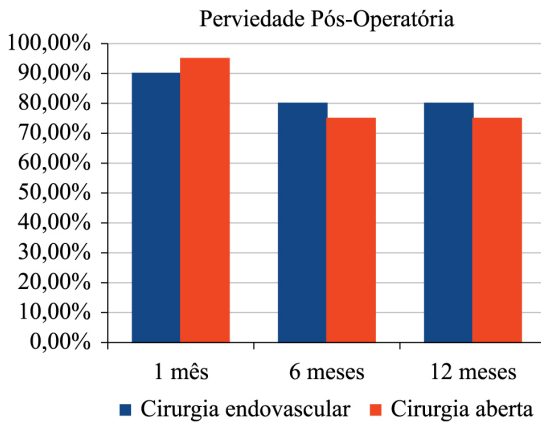


Figura 3. Perviedade pós-operatória.

Os pacientes foram acompanhados de modo ambulatorial com exame físico e ultrassonografia a critério da anamnese, exame físico e alterações do índice tornozelo-braço. Nos pacientes submetidos à técnica endovascular, o seguimento dos pacientes revelou uma perviedade primária não assistida de 90,00% em 30 dias e de 80,00% em um ano; apenas um dos casos teve perviedade menor que um mês, resolvido o quadro com a realização do *bypass*, sem perda do membro. Dos pacientes submetidos à cirurgia convencional, um perdeu o seguimento após o primeiro mês de cirurgia e foi excluído das análises estatísticas para seguimento pós-operatório maior que 30 dias. Dos 21 procedimentos, apenas um perdeu a perviedade após o primeiro mês. Dos pacientes que tiveram seguimento, 76,19% dos procedimentos estavam pérvios após seis meses e se mantiveram pérvios após um ano (Figura 3). Um paciente, que foi operado em caráter de urgência por trombose aguda, perdeu o membro (sofreu amputação infrapatelar) dentro do primeiro mês. Os demais pacientes (95,23%) tiveram sobrevida do membro maior que 90 dias (Tabela 3). Não houve diferença estatística na sobrevida do membro entre as duas técnicas em 30 e 90 dias, com $p = 0,30$ e $0,47$, respectivamente.

■ DISCUSSÃO

Aneurismas periféricos são raros na população, e o aneurisma de poplíteia corresponde a 70,00% dos casos de aneurismas periféricos. É mais frequente na população masculina, chegando a proporções de 30:1, e em maiores que 65 anos⁴. A bilateralidade é comum em cerca de 50,00% dos casos, como apresenta a maioria das séries. Em nossa revisão, 68,96% dos pacientes possuíam doença contralateral e 89,65% possuíam mais de 60 anos no diagnóstico, todos do

sexo masculino. A presença de aneurisma em aorta abdominal concomitante foi de 44,82% dos nossos pacientes, condizente com a literatura^{8,14}.

Alguns autores, hoje, indicam a técnica endovascular como a primeira escolha nos AAPs devido à facilidade técnica, à punção percutânea, ao menor tempo de internação hospitalar e à menor taxa de complicações. Porém as primeiras séries de casos que comparavam as CE para aneurisma de poplíteia demonstraram resultados inferiores à cirurgia convencional, com altas taxas de complicações e de perda de membros^{15,16}. Alguns autores associavam o maior risco de complicações, que levavam à trombose e a fraturas na estrutura do stent, à mobilidade dos joelhos¹⁷. Com o avanço das técnicas endovasculares e o desenvolvimento de stents autoexpansíveis mais flexíveis e revestidos com heparina, como o Viabahn, utilizado em nosso serviço, houve melhora nos resultados iniciais. Hoje, diversas revisões de literatura e séries de casos demonstram boa perviedade e taxa de salvamento de membros equivalentes entre as cirurgias convencionais e a técnica endovascular^{3,18-20}. Estudos a longo prazo ainda são necessários. No serviço da Divisão de Cirurgia Vascular e Endovascular do Hospital das Clínicas de Ribeirão Preto, são indicados para tratamento endovascular apenas casos de alto risco cirúrgico, segundo a classificação de NYHA, e com anatomia favorável de no mínimo dois vasos distais pérvios. Acreditamos que a CE é benéfica nesses pacientes por diminuir o tempo cirúrgico, o tempo de internação e o tempo de recuperação, beneficiando, assim, pacientes de alto risco cirúrgico, com alto risco de infarto agudo do miocárdio ou insuficiência cardíaca congestiva, com uma cirurgia minimamente invasiva.

O reparo eletivo do aneurisma de poplíteia tem uma taxa de perda de membro menor que 5,00% em seguimento de dez anos²¹. A taxa de amputação na trombose aguda decorrente do aneurisma de poplíteia é maior que 30,00% em alguns estudos²²⁻²⁵. Em nossa série de casos, todos os pacientes operados em caráter de urgência (por isquemia aguda) foram submetidos à cirurgia convencional e representaram 52,38% das indicações de correção por essa técnica, com uma taxa de amputação aceitável (4,76% de todas as CA e 9,00% das cirurgias que foram realizadas em caráter de urgência). Pulli et al.²⁶ demonstram, em seus estudos, que a maioria dos pacientes submetidos à CA são sintomáticos, em comparação às CE, embora alguns trabalhos mostrem taxas de sucesso equiparadas a cirurgias eletivas e de emergência²⁷. A grande maioria demonstra taxa de complicações e de perda do membro de 10,00% a 36,00% para pacientes submetidos à cirurgia de emergência, comparável a

nossa casuística^{8,28-30}. Todos os casos endovasculares foram realizados de forma eletiva, mas alguns estudos já demonstram a possibilidade de uso dessa técnica mesmo em casos de urgência/emergência, com patência primária chegando a 69,00%, e secundária, a 91,00%, demonstrando uma outra opção menos invasiva para pacientes com risco cirúrgico elevado mesmo em situações agudas³¹.

Os aneurismas corrigidos de forma eletiva por endovascular possuem patência primária em estudos de 86,00% a 95,00% e secundária de 96,90% a 100,00%³¹⁻³⁴. Nos casos de cirurgia convencional com uso de veia safena magna, a perviedade do enxerto atinge 78,80% a 87,50% no primeiro ano, com taxa de salvamento do membro de 94,30%^{20,26}. A nossa casuística mostrou-se comparável com estudos anteriores, evidenciando uma perviedade do stent de 80,00% no primeiro ano, com sobrevida do membro de 100,00% nos primeiros 90 dias; nos casos de CA, 95,23% estavam pérvios no primeiro mês e 75,00% estavam pérvios após um ano, com taxa de sobrevida do membro em 90 dias de 95,23%, mesmo somando os casos em situação de urgência. Importante lembrar que, no presente estudo, na técnica endovascular, foi realizada uma arteriografia intraoperatória que evidenciou pelo menos dois vasos pérvios infrapatelares, o que caracteriza um bom deságue ao fluxo sanguíneo, contribuindo com a perviedade dos stents.

No presente estudo, a taxa de complicações geral foi diferente entre os dois grupos – 10,00% nos submetidos à técnica endovascular e 19,04% na cirurgia convencional –, talvez por abranger pacientes operados eletivos e com isquemia crítica. Mesmo ao diferenciar as complicações das cirurgias eletivas e de urgências, mantiveram-se taxas de complicações de 20,00% e 27,70%, respectivamente. Nesta casuística, o tempo de internação hospitalar não demonstrou diferença significativa entre os grupos ($p > 0,05$), diferentemente de dados da literatura, que mostram tempo de internação hospitalar menor para os pacientes submetidos à CE^{9,10,15,19,35-40}.

Diversos estudos demonstram ainda taxas de complicações com trombose, *endoleak*, migração do stent e fratura do stent, as quais atingem até 9,60% para os *endoleaks* tipo 2, mas que, em sua grande maioria, são autolimitadas e que não levam à expansão do saco aneurismático^{24,39,41}. Trabalhos anteriores demonstram taxas de reintervenções maiores em CE, o que não foi demonstrado na nossa experiência⁹, provavelmente devido ao pequeno número de CE, além do seguimento ainda curto. Por isso é indicado um seguimento cuidadoso desses pacientes submetidos à correção de aneurisma de poplítea, tanto endovascular como

aberta⁴². Em nossa revisão, houve apenas um caso de trombose aguda de um stent, no qual se realizou um *bypass* para salvamento do membro. Foi necessária uma reabordagem em 10,00% dos casos endovasculares, enquanto que, no grupo aberto, 14,28% precisaram de novas intervenções em 30 dias.

Observamos que, em nosso estudo, os grupos clínicos foram muito heterogêneos. O grupo endovascular possuía mais comorbidades e risco cirúrgico elevado, mas somente casos com anatomia favorável foram indicados para essa técnica, o que gerou uma diferença significativa entre os grupos quando consideramos o número de casos. No grupo em que houve CA, além de não importar a anatomia, foram avaliados também os pacientes submetidos à cirurgia de emergência, com risco iminente de perda do membro por isquemia crítica, levando a um evidente viés de inclusão e, conseqüentemente, de resultado. O intuito do estudo foi mostrar os resultados com as duas técnicas segundo os critérios preestabelecidos de indicação para cada uma delas. Essa foi a grande limitação do estudo. Não podemos comparar os resultados dos grupos entre si, já que as amostras de cada um são pré-selecionadas; podemos apenas discutir os resultados absolutos de cada um. Os resultados são encorajadores para estimular novos estudos prospectivos de casos favoráveis e são semelhantes anatomicamente para comparar as duas técnicas.

Estudos randomizados ainda com números limitados de pacientes assintomáticos e com bom deságue distal demonstraram que, quando se comparavam as técnicas em até 12 meses, as perviedades primárias assistidas se igualavam⁴⁰. Quando um período maior foi comparado, até 72 meses, as perviedades secundárias também mantiveram-se iguais entre as técnicas³. Mesmo igualando em perviedade, a técnica endovascular possuía menor tempo de internação e tempo cirúrgico.

Estudo multicêntrico não randomizado e retrospectivo prévio com 178 pacientes demonstra grandes discrepâncias entre os grupos da CA e CE, tanto em apresentação clínica quanto em deságue distal. Neste estudo, as perviedades primárias e secundárias, o tempo livre de reintervenção e a taxa de salvamento do membro foram semelhantes³⁷.

Embora a técnica convencional de correção de aneurisma de poplítea ainda se mantenha como o padrão ouro⁴³, esta revisão dos casos do Hospital das Clínicas de Ribeirão Preto apresentou dados que estimulam a técnica endovascular devido à baixa taxa de complicações desse procedimento com bons resultados no seguimento a curto e médio prazo, evidenciado nos pacientes com risco cirúrgico elevado e anatomia

favorável. Ao mesmo tempo, pudemos observar que o tratamento convencional se mostrou eficiente e com baixa taxa relativa de complicações, mesmo avaliando pacientes também com isquemia aguda.

Portanto, esta revisão de casos estimula a realização de estudos comparativos randomizados e prospectivos controlados, que comparem ambas as técnicas para amostras semelhantes com objetivo de validar a técnica endovascular para pacientes de alto risco e/ou com anatomia favorável.

■ CONCLUSÃO

O tratamento endovascular para AAP apresenta bons resultados em termos de perviedade, com taxas de complicações aceitáveis, em pacientes com risco cirúrgico elevado e anatomia favorável. Estudos prospectivos e controlados com maior tempo de acompanhamento são necessários para qualificar e modificar a posição da técnica endovascular como um procedimento alternativo para casos de alto risco com anatomia favorável.

■ REFERÊNCIAS

- Trickett JP, Scott RA, Tilney HS. Screening and management of asymptomatic popliteal aneurysms. *J Med Screen*. 2002;9(2):92-3. <http://dx.doi.org/10.1136/jms.9.2.92>. PMID:12133930.
- Marin ML, Veith FJ, Panetta TF, et al. Transfemoral endoluminal stented graft repair of a popliteal artery aneurysm. *J Vasc Surg*. 1994;19(4):754-7. [http://dx.doi.org/10.1016/S0741-5214\(94\)70052-4](http://dx.doi.org/10.1016/S0741-5214(94)70052-4). PMID:8164291.
- Antonello M, Frigatti P, Battocchio P, et al. Endovascular treatment of asymptomatic popliteal aneurysms: 8-year concurrent comparison with open repair. *J Cardiovasc Surg*. 2007;48(3):267-74. PMID:17505429.
- Diwan A, Sarkar R, Stanley J, Zelenock GB, Wakefield TW. Incidence of femoral and popliteal artery aneurysms in patients with abdominal aortic aneurysms. *J Vasc Surg*. 2000;31(5):863-9. <http://dx.doi.org/10.1067/mva.2000.105955>. PMID:10805875.
- Claridge M, Hobbs S, Quick C, Adam D, Bradbury A, Wilmsink T. Screening for popliteal aneurysms should not be a routine part of a community-based aneurysm screening program. *Vasc Health Risk Manag*. 2006;2(2):189-91. <http://dx.doi.org/10.2147/vhrm.2006.2.2.189>. PMID:17319463.
- Hall HA, Minc S, Babrowski T. Peripheral Artery Aneurysm. *Surg Clin North Am*. 2013;93(4):911-23, ix. <http://dx.doi.org/10.1016/j.suc.2013.04.008>. PMID:23885937.
- Galizia MS, Ward E, Rodriguez H, Collins J, Carr J. Improved characterization of popliteal aneurysms using gadofosveset-enhanced equilibrium phase magnetic resonance angiography. *J Vasc Surg*. 2013;57(3):837-41. <http://dx.doi.org/10.1016/j.jvs.2012.09.018>. PMID:23294506.
- Lowell RC, Gloviczki P, Hallett JW Jr, et al. Popliteal artery aneurysms: the risk of nonoperative management. *Ann Vasc Surg*. 1994;8(1):14-23. <http://dx.doi.org/10.1007/BF02133401>. PMID:8192995.
- Lovegrove RE, Javid M, Magee TR, Galland RB. Endovascular and open approaches to non-thrombosed popliteal artery aneurysm repair: a meta-analysis. *Eur J Vasc Endovasc Surg*. 2008;36(1):96-100. <http://dx.doi.org/10.1016/j.ejvs.2008.02.002>. PMID:18396427.
- Galiñanes EL, Dombrowski VY, Graham AM, Vogel TR. Endovascular versus open repair of popliteal artery aneurysms: Outcomes in the US medicare population. *Vasc Endovascular Surg*. 2013;47(4):267-73. <http://dx.doi.org/10.1177/1538574413475888>. PMID:23393086.
- Medeiros CAF, Gaspar RJ. Correção endovascular do aneurisma de artéria poplítea bilateral. *J Vasc Bras*. 2006;5(4):303-7. <http://dx.doi.org/10.1590/S1677-54492006000400010>.
- Johnston KW, Rutherford RB, Tilson MD, Shah DM, Hollier L, Stanley JC. Suggested standards for reporting on arterial aneurysms. *J Vasc Surg*. 1991;13(3):452-8. <http://dx.doi.org/10.1067/mva.1991.26737>. PMID:1999868.
- Davis RP, Neiman HL, Yao JST, Bergan JJ. Ultrasound scan in diagnosis of peripheral aneurysms. *Arch Surg*. 1977;112(1):55-8. <http://dx.doi.org/10.1001/archsurg.1977.01370010057010>. PMID:831675.
- Vermilion BD, Kimmins SA, Pace WG, Evans WE. A review of one hundred forty-seven popliteal aneurysms with long term follow-up. *Surgery*. 1981;90(6):1009-14. PMID:6458912.
- Stone PA, Armstrong PA, Bandyk DF, et al. The value of duplex surveillance after open and endovascular popliteal aneurysm repair. *J Vasc Surg*. 2005;41(6):936-41. <http://dx.doi.org/10.1016/j.jvs.2005.03.021>. PMID:15944589.
- Curi MA, Geraghty PJ, Merino OA, et al. Mid-term outcomes of endovascular popliteal artery aneurysm repair. *J Vasc Surg*. 2007;45(3):505-10. <http://dx.doi.org/10.1016/j.jvs.2006.09.064>. PMID:17275247.
- Henry M, Amor M, Henry I, et al. Percutaneous endovascular treatment of peripheral aneurysms. *J Cardiovasc Surg (Torino)*. 2000;41(6):871-83. PMID:11232970.
- Mohan IV, Bray PJ, Harris JP, et al. Endovascular popliteal aneurysm repair: are the results comparable to open surgery? *Eur J Vasc Endovasc Surg*. 2006;32(2):149-54. <http://dx.doi.org/10.1016/j.ejvs.2006.01.009>. PMID:16546414.
- Tielliu IF, Verhoeven EL, Zeebregts CJ, Prins TR, Bos WT, Van den Dungen JJ. Endovascular treatment of popliteal artery aneurysms: is the technique a valid alternative to open surgery? *J Cardiovasc Surg (Torino)*. 2007;48(3):275-9. PMID:17505430.
- Mohan IV, Stephen MS. Peripheral arterial aneurysms: open or endovascular surgery? *prog Cardiovasc Dis*. 2013;56(1):36-56. <http://dx.doi.org/10.1016/j.pcad.2013.06.001>. PMID:23993237.
- Dawson I, van Bockel JH, Brand R, Terpstra JL. Popliteal artery aneurysms: Long-term follow-up of aneurysmal disease and results of surgical treatment. *J Vasc Surg*. 1991;13(3):398-407. <http://dx.doi.org/10.1067/mva.1991.25131>. PMID:1999859.
- Galland RB. History of the management of popliteal artery aneurysms. *Eur J Vasc Endovasc Surg*. 2008;35(4):466-72. <http://dx.doi.org/10.1016/j.ejvs.2007.11.011>. PMID:18180184.
- Galland RB, Magee TR. Management of popliteal aneurysm. *Br J Surg*. 2002;89(11):1382-5. <http://dx.doi.org/10.1046/j.1365-2168.2002.02221.x>. PMID:12390377.
- Mahmood A, Salaman R, Sintler M, Smith SG, Simms MH, Vohra RK. Surgery of popliteal artery aneurysms: a 12-year experience. *J Vasc Surg*. 2003;37(3):586-93. <http://dx.doi.org/10.1067/mva.2003.141>. PMID:12618697.
- Ravn H, Wanhainen A, Björck M. Surgical technique and long-term results after popliteal artery aneurysm repair: results from 717 legs. *J Vasc Surg*. 2007;46(2):236-43. <http://dx.doi.org/10.1016/j.jvs.2007.04.018>. PMID:17664101.
- Pulli R, Dorigo W, Castelli P, et al. A multicentric experience with open surgical repair and endovascular exclusion of popliteal artery

- aneurysms. *Eur J Vasc Endovasc Surg.* 2013;45(4):357-63. <http://dx.doi.org/10.1016/j.ejvs.2013.01.012>. PMID:23391602.
27. Aulivila B, Hamdan AD, Hile CN, et al. Popliteal artery aneurysm: a comparison of outcomes in elective versus emergent repair. *J Vasc Surg.* 2004;39(6):1171-7. <http://dx.doi.org/10.1016/j.jvs.2003.12.023>. PMID:15192554.
 28. Kauffman P, Puech-Leão P. Tratamento cirúrgico do aneurisma da artéria poplíteia: experiência de 32 anos. *J Vasc Bras.* 2002;1(1):5-14.
 29. Reilly MK, Abbott WM, Darling RC. Aggressive surgical management of popliteal artery aneurysms. *Am J Surg.* 1983;145(4):498-502. [http://dx.doi.org/10.1016/0002-9610\(83\)90047-8](http://dx.doi.org/10.1016/0002-9610(83)90047-8). PMID:6837886.
 30. Shortell CK, DeWeese JA, Ouriel K, Green RM. Popliteal artery aneurysms: a 25-year surgical experience. *J Vasc Surg.* 1991;14(6):776-9. <http://dx.doi.org/10.1067/mva.1991.33214>. PMID:1960807.
 31. Trinidad-Hernandez M, Ricotta JJ 2nd, Gloviczki P, et al. Results of elective and emergency endovascular repairs of popliteal artery aneurysms. *J Vasc Surg.* 2013;57(5):1299-305. <http://dx.doi.org/10.1016/j.jvs.2012.10.112>. PMID:23375609.
 32. Thomazinho F, Silvestre JMS, Sardinha WE, Motta F, Perozin IS, Morais D Fo. Endovascular treatment of popliteal artery aneurysm. *J Vasc Bras.* 2008;7(1):38-43. <http://dx.doi.org/10.1590/S1677-54492008000100007>.
 33. Etezadi V, Fuller J, Wong S, et al. Endovascular treatment of popliteal artery aneurysms: a single-center experience. *J Vasc Interv Radiol.* 2010;21(6):817-23. <http://dx.doi.org/10.1016/j.jvir.2010.01.041>. PMID:20456975.
 34. Idelchik GM, Dougherty KG, Hernandez E, Mortazavi A, Strickman NE, Krajcer Z. Endovascular exclusion of popliteal artery aneurysms with stent-grafts: a prospective single-center experience. *J Endovasc Ther.* 2009;16(2):215-23. <http://dx.doi.org/10.1583/08-2412.1>. PMID:19456186.
 35. Tsilimparis N, Dayama A, Ricotta JJ 2nd. Open and endovascular repair of popliteal artery aneurysms: tabular review of the literature. *Ann Vasc Surg.* 2013;27(2):259-65. <http://dx.doi.org/10.1016/j.avsg.2012.01.007>. PMID:22516241.
 36. Stone PA, Jagannath P, Thompson SN, et al. Evolving treatment of popliteal artery aneurysms. *J Vasc Surg.* 2013;57(5):1306-10. <http://dx.doi.org/10.1016/j.jvs.2012.10.122>. PMID:23375437.
 37. Midy D, Berard X, Ferdani M, et al. A retrospective multicenter study of endovascular treatment of popliteal artery aneurysm. *J Vasc Surg.* 2010;51(4):850-6. <http://dx.doi.org/10.1016/j.jvs.2009.10.107>. PMID:20138731.
 38. Saunders JH, Abisi S, Altaf N, et al. Long-term outcome of endovascular repair of popliteal artery aneurysm presents a credible alternative to open surgery. *Cardiovasc Intervent Radiol.* 2014;37(4):914-9. <http://dx.doi.org/10.1007/s00270-013-0744-6>. PMID:24091756.
 39. Tielliu IF, Verhoeven EL, Zeebregts CJ, Prins TR, Span MM, van den Dungen JJ. Endovascular treatment of popliteal artery aneurysms: results of a prospective cohort study. *J Vasc Surg.* 2005;41(4):561-7. <http://dx.doi.org/10.1016/j.jvs.2004.12.055>. PMID:15874916.
 40. Antonello M, Frigatti P, Battocchio P, et al. Open repair versus endovascular treatment for asymptomatic popliteal artery aneurysm: results of a prospective randomized study. *J Vasc Surg.* 2005;42(2):185-93. <http://dx.doi.org/10.1016/j.jvs.2005.04.049>. PMID:16102611.
 41. Ravn H, Björck M. Popliteal artery aneurysm with acute ischemia in 229 patients: outcome after thrombolytic and surgical therapy. *Eur J Vasc.* 2007;33(6):690-5. <http://dx.doi.org/10.1016/j.ejvs.2006.11.040>. PMID:17275362.
 42. Wakassa TB, Matsunaga P, Silva ES, et al. Follow-up of the aneurysmal sac after exclusion and bypass of popliteal artery aneurysms. *Clinics.* 2006;61(2):107-12. <http://dx.doi.org/10.1590/S1807-59322006000200004>. PMID:16680326.
 43. Hogendoorn W, Schlösser FJ, Moll FL, Muhs BE, Hunink MG, Sumpio BE. Decision analysis model of open repair versus endovascular treatment in patients with asymptomatic popliteal artery aneurysms. *J Vasc Surg.* 2014;59(3):651-62. <http://dx.doi.org/10.1016/j.jvs.2013.09.026>. PMID:24246533.

Correspondência

André Felipe Farias Braga
 Universidade de São Paulo – USP
 Campus Universitário, s/n, Monte Alegre
 CEP 14048-900 - Ribeirão Preto (SP), Brasil
 Tel: (11) 96434-5977
 E-mail: andreffarias@usp.br

Informações sobre os autores

AFFB e RCC - Médicos residentes de angiorradiologia e cirurgia endovascular do Hospital das Clínicas de Ribeirão Preto, Faculdade de Medicina de Ribeirão Preto, Universidade de São Paulo (HCRP-FMRP-USP).
 MSR, CEP e EEJ - Docentes da divisão de cirurgia vascular e endovascular do Hospital das Clínicas de Ribeirão Preto, Faculdade de Medicina de Ribeirão Preto, Universidade de São Paulo (HCRP-FMRP-USP).

Contribuições dos autores

Concepção e desenho do estudo: AFFB, RCC, CEP, EEJ
 Análise e interpretação dos dados: AFFB, RCC
 Coleta de dados: AFFB, RCC
 Redação do artigo: AFFB, RCC
 Revisão crítica do texto: EEJ
 Aprovação final do artigo*: AFFB, RCC, MSR, CEP, EEJ
 Análise estatística: AFFB, MSR
 Responsabilidade geral pelo estudo: EEJ

*Todos os autores leram e aprovaram a versão final submetida ao *J Vasc Bras.*